

КОРТИКАЛНАЛАМИНАРНАНЕКРОЗА СЛЕДСУБАРАХНОИДНАХЕМОРАГИЯ

Чавдар Бъчваров¹, Георги Тодоров¹,
Георги Вълчев¹, Тони Аврамов²,
Богомил Илиев², Явор Енчев², Тони Кондев²,
Станимир Сираков³

¹Катедра по образна диагностика и лъчелечение,
МУ-Варна, УМБАЛ „Св. Марина” Варна

²Катедра по неврохирургия, МУ-Варна,
УМБАЛ „Св. Марина”, Варна

³УМБАЛ „Св. Иван Рилски” - София

РЕЗЮМЕ

Кортикалната ламинарна некроза е рядко наблюдавана при пациенти след емболизиране на мозъчна аневризма. Съобщаваме за случай с 51-годишна пациентка, която след емболизация на мозъчната аневризма на дясната средна мозъчна артерия остава в коматозно състояние. При извършения ядрено-магнитен резонанс се наблюдава висок интензитет на сигнала в темпоралния лоб на мозъка на T2-изображенията и линейарен хиперинтензитет по протежение на мозъчната кора на T1-изображенията с дифузно усилване на мозъчната кора.

Ключови думи: мозъчен инфаркт, кортикална ламинарна некроза, субарахноидален кръвоизлив, ангиография

ВЪВЕДЕНИЕ

Кортикалната ламинарна некроза, известна също като псевдоламинарна некроза, е некроза на невроните в мозъчната кора в ситуации, при които доставката на кислород и глюкоза е недостатъчна, за да отговори на регионалните изисквания. Това често се среща при сърдечен арест, инфаркт, хипоксия и хипогликемия.

КЛИНИЧЕН СЛУЧАЙ

Докладваме случай на 51-годишна пациентка, която е доведена в спешното отделение от екип на ЦСМП. Пациентката е открита от близките в неадекватно състояние ден преди това. Неврологичният преглед при приемането е GCS -13 точки, Hunt & Hess - 3 точки и WFNS -3 точки. Пациентката е имала главоболие, обърканост и нарушения на говора. Минали заболявания - инфаркт на миокарда, бронхиална пневмония и високо кръвно налягане над 200/110 mm/Hg. Извършената компютърна томография на главен мозък показва субарахноидален кръвоизлив. След 2 часа на па-

CORTICAL LAMINAR NECROSIS AFTER SUBARACHNOID HEMORRHAGE

Chavdar Bachvarov¹, Georgi Todorov¹,
Georgi Valchev¹, Toni Avramov², Bogomil Iliev²,
Yavor Enchev², Toni Kondev², Stanimir Sirakov³

¹Department of Imaging Diagnostics and
Radiotherapy, Medical University of Varna,
St. Marina University Hospital, Varna, Bulgaria

²Department of Neurosurgery,
Medical University of Varna,

St. Marina University Hospital, Varna, Bulgaria

³St. Ivan Rilski University Hospital, Sofia

ABSTRACT

Cortical laminar necrosis has rarely been observed in a patient after coil embolization. We report a 51-year-old female patient who became comatose after the embolization of an aneurysm in the right middle cerebral artery. There were high signal intensities in the temporal brain on T2-weighted MRI images and linear hyperintensities along the cerebral cortices on T1-weighted images with a diffuse gyriform enhancement.

Keywords: cerebral infarction, cortical laminar necrosis, subarachnoid hemorrhage, angiography

INTRODUCTION

Cortical laminar necrosis, also known as pseudolaminar necrosis, is a necrosis of neurons in the cortex of the brain in situations when the supply of oxygen and glucose is inadequate and cannot meet regional demands. This is often encountered in cardiac arrest, global hypoxia and hypoglycaemia.

CASE REPORT

A 51-year-old female patient was brought into the emergency room by ambulance after being found in an unresponsive state by her relatives the day before. The neurologic examination at admission was GCS 13 point, Hunt&Hess - 3 point and WFNS - 3 point. The patient had a headache, confusion and speech disorders. She had a history of myocardial infarction, bronchial pneumonia and high blood pressure above 200/110 mmHg. Brain CT showed subarachnoid hemorrhage. Two hours later she underwent digital subtraction angiography (DSA) and 3D rotational angiography (3DRA). Before initiating the procedure the patient exhibited deterioration of her neurological status and became comatose. Angiography showed a small aneurysm 3.5 mm x 5.0 mm at the bifurcation

циентката е извършена дигитална субтракционна ангиография (DSA) и 3D ротационна ангиография (3D RA). Непосредствено преди започване на ангиографията неврологичният статус на пациента се влоши до коматозно състояние. Ангиографията показва малка аневризма 3,5 mm x 5,0 mm на бифуркация на M1 сегмента на дясната средна мозъчна артерия. Извършена бе емболизация на мозъчната аневризма с четири спирали и пациентката бе прехвърлена без усложнения в интензивно отделение (Фиг. 1). Пациентката се стабилизира без значителна промяна в нивото на съзнание 5 дни след процедурата. Поради запазване на състояние-

of the M1 segment of the right middle cerebral artery. The aneurysm was embolized with 4 coils and the patient was transferred without complication to the intensive care unit (Fig. 1). She became stable without a significant change in her level of consciousness 5 days after the procedure. Because of the persisting comatose status, the patient underwent a computed tomography (CT) scan. The study showed multiple bilateral scattered hyperdense areas in the temporal cortex. Our team made the decision to perform magnetic resonance imaging (MRI) to look for cerebral perfusion defects. Low signal intensity at T1-weighted image and high signal intensity at T2-weighted image lesions

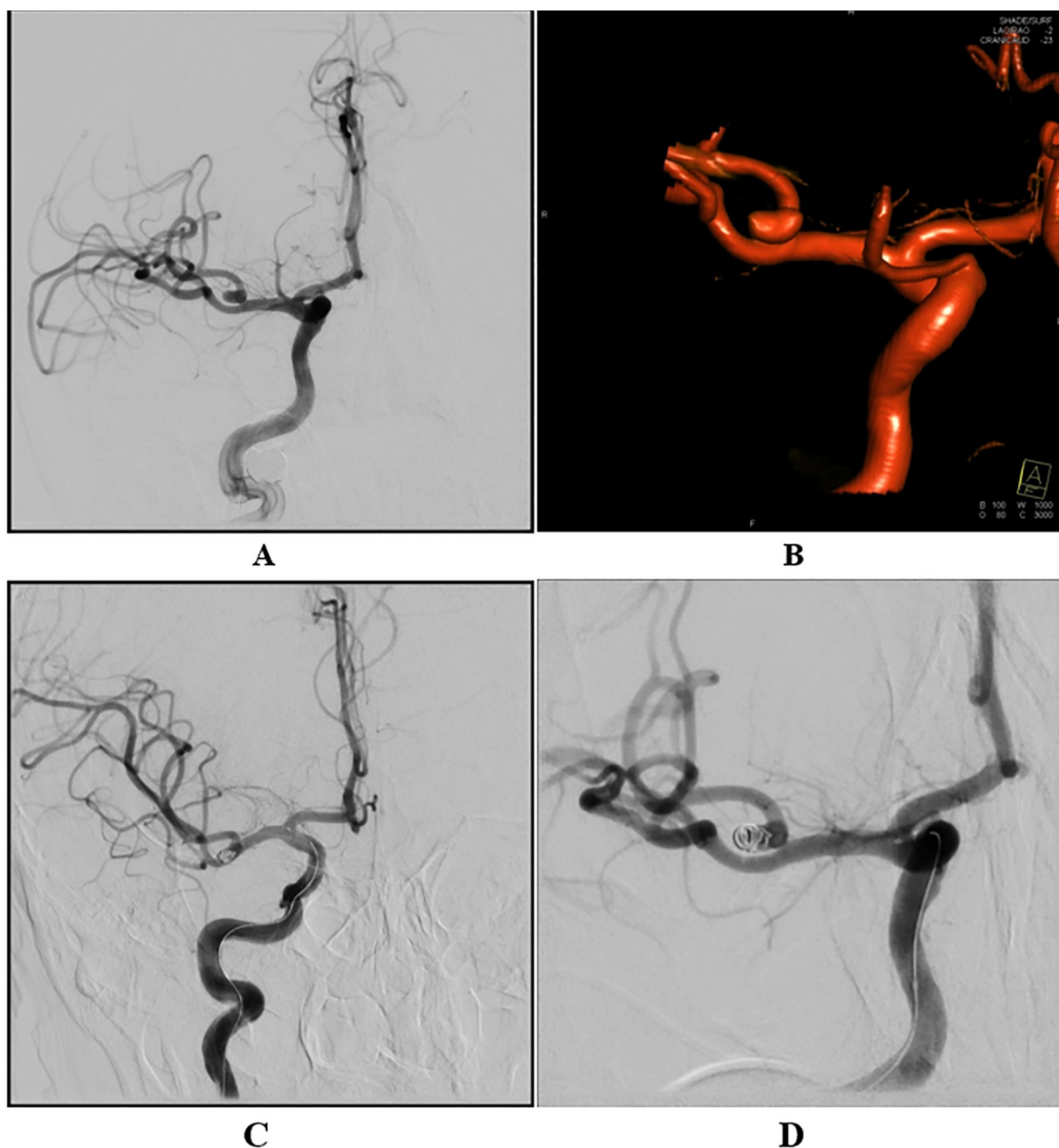


Fig. 1. Angiography (A) digital subtraction angiography before embolization, (B) 3D rotational angiography, (C and D) DSA after coiling

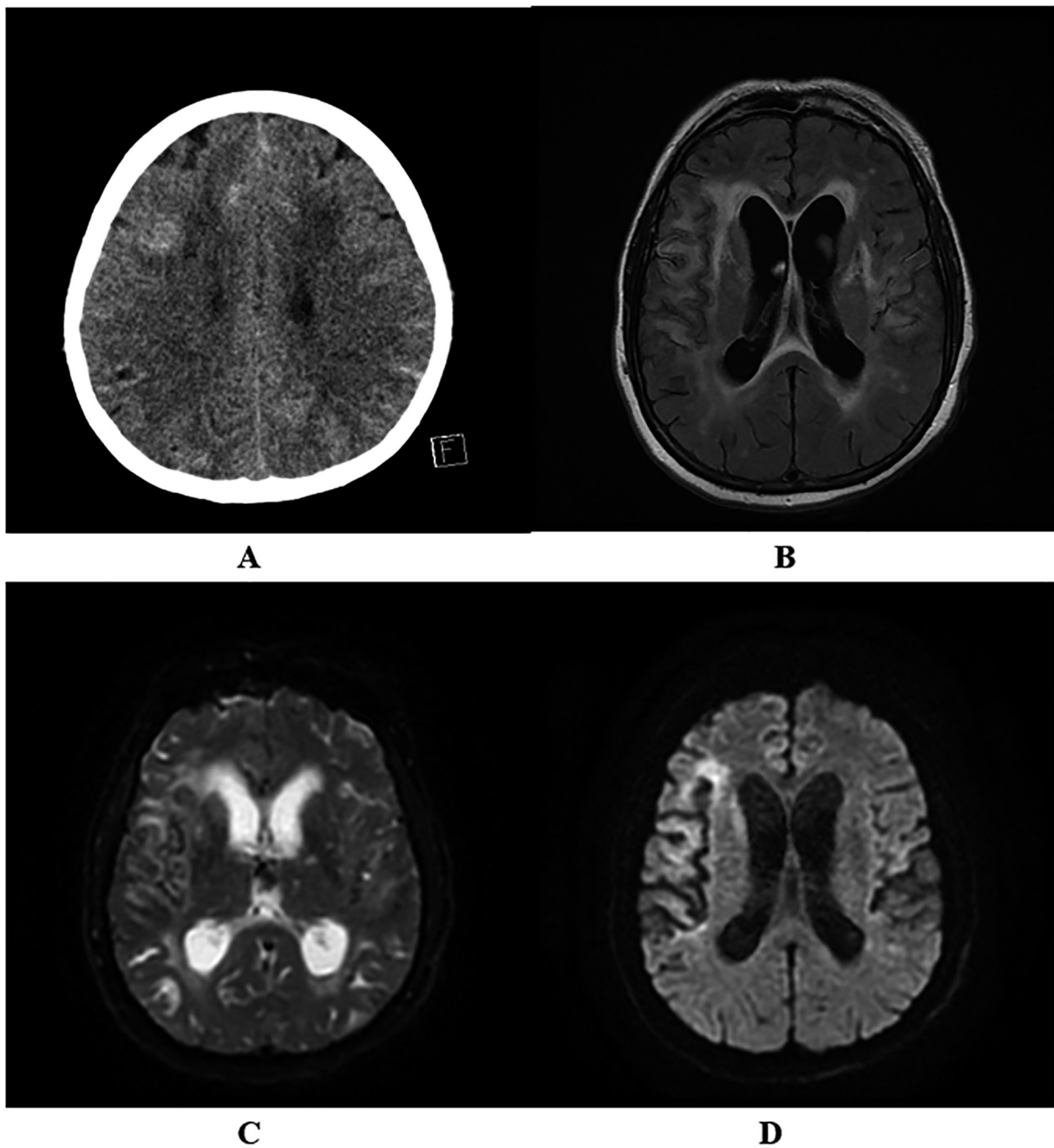


Fig. 2. Computed tomography scan (A), magnetic resonance imaging showed bilateral cortical laminar necrosis in the temporal cortex (B,C and D)

то на кома, се извърши СТ изследване. Изследването показва множество билатерални разпръснати зони с висока плътност в темпоралната част на мозъчната кора. Взе се решение за извършване на ЯМР изследване с цел установяване на нарушения в церебралната перфузия. Ниският интензитет на сигнала при T1-изображенията и високият интензитет на сигнала при T2 се установи в едни и същи области от мозъчната кора (Фиг. 2).

were seen in the same areas (Fig. 2).

CONCLUSION

We report a case of awake coma due to cortical laminar necrosis in the temporal cortex. This entity can be a devastating complication after a rupture of the intracranial aneurysm, presenting with subarachnoid hemorrhage and severe vasospasm. Because it is difficult to diagnose at the acute stage, we recommend MRI scans to study such ischemic cerebral dysfunction (1).

ЗАКЛЮЧЕНИЕ

Описан е случай на будна кома поради кортикална ламинарна некроза в кората на темпоралния лоб. Това може да бъде усложнение след разкъсване на мозъчна аневризма, която се представя със субарахноидален кръвоизлив и тежък вазоспазъм. Тъй като е трудно да се диагностицира кортикалната ламинарна некроза в острия стадий, препоръчваме MRT сканиране за изследване на такива исхемични церебрални зони (1).

Адрес за кореспонденция:

Д-р Георги Тодоров, д.м.

Катедра по образна диагностика и лъчелечение

Медицински университет - Варна

УМБАЛ „Св. Марина” - Варна,

бул. Хр. Смирненски 1, 9010

e-mail: georgitodorovv@abv.bg

Address for correspondence:

Georgi Todorov, MD

Department of Imaging Diagnostics and Radiotherapy,

Medical University of Varna,

St. Marina University Hospital, Varna

1 Hr. Smirnenski Blvd,

9010 Varna

Bulgaria

e-mail: georgitodorovv@abv.bg

REFERENCES

1. Suzuki Y, Kiyosawa M, Mochizuki M, Ishii K, Senda M. Cortical blindness following aortic arch surgery. *Jpn J Ophthalmol.* 2001;45(5):547-9.