

ДВА КЛИНИЧНИ СЛУЧАЯ С ЕКСПЛАНТАЦИЯ И РЕПОЗИЦИЯ НА EXPRESS- ИМПЛАНТ

Кунева М., Кръстева Хр., Кирилова Й., Василева П.
СОБАЛ „Акад. Пашев“ – гр. София

Two clinical cases with explantation and reposition of Express- implant

Kuneva M., Kirilova Y., Krusteva Hr., Vasileva P.
SOBAL „Prof. Pashev“ – Sofia

Резюме

Въведение: В хирургичното лечение на глаукомата напоследък широко приложение намира Express-имплантът. Наблюдавано късно постоперативно усложнение е компрометиране на филтрацията.

Цел: Да представим 2 клинични случая на експлантация и репозиция на Express – имплант.

Клинични случаи: Р.Х. на 42 г. с напреднала пигментна глаукома. През 2013г. в друга клиника е извършена филтрираща операция с имплантация на Express на ляво око, а през март 2014г.- филтрираща операция с Express имплант и Ологен на дясно око. Шест месеца по-късно ние измерихме вътреочно налягане (ВОН) на дясното око до 38,0 mmHg. Проведохме ревизия и установихме срастване на склералното ламбо, поради което имплантът се постави под ново ламбо в съседство.

Д. Б. на 80 г. през 2008 г. е диагностицирана другаде с напреднала ексфолиативна глаукома на двете очи. Поради намалено зрение и високо вътреочно налягане на дясното око по спешност е извършена трабекулектомия и е назначена максимална медикаментозна терапия за лявото око с нормализиране на налягането на двете очи. След 3 години, при преглед при нас поради влошаване на зрението на ляво око, установихме тромбоза на vena centralis retinae и повишаване на ВОН до 38,0 mmHg на ляво око. Извършихме по спешност филтрираща операция с Express имплант с компенсация на ВОН за период от 4 години. През 2015 г. измерихме отново повишено ВОН до 39,0 mmHg с оплоскостяване на филтрационната възглавничка на лявото око. При извършената ревизия установихме, че Express шънтът е непроходим и преминахме към стандартна трабекулектомия с Митомицин С на съседно място.

Заклучение: Лечението на глаукомата чрез поставяне на Express- имплант е иновативен метод с редица предимства, но както всяка оперативна интервенция в редки случаи могат да се наблюдават ранни или късни усложнения.

Ключови думи: антиглаукомна хирургия, вътреочно налягане, Express- имплант, усложнение

Abstract

Introduction: In the surgical treatment of glaucoma Express- implant is widely used recently. Rarely observed late postoperative complication is deterioration of filtration.

Objective: We present two clinical cases of explantation and reposition of Express - implant.

Clinical cases: R.H. - 42 years old, female, with advanced pigmentary glaucoma. In 2013 filtering surgery with Express implant on the left eye was performed, and in March 2014 - filtering operation with Express implant and Ologen on the right eye elsewhere. Six months later we measured intraocular pressure of the right eye up to 38,0 mmHg. We performed revision and found scarring of the scleral flap. The same implant was placed under a new flap.

Адрес за кореспонденция:

д-р М. Кунева,
СОБАЛ „Акад. Пашев“ – гр. София
ул. „Ем. Васкидович“ 51
1517 София

For correspondance:

Dr. Yana Manolova,
51, Prof. Marin Drinov Str.
SOBAL „Em. Vaskidovich“
1517 Sofia, Bulgaria

D. B.- 80 years old, female. In 2008 the patient was diagnosed with advanced exfoliative glaucoma in both eyes. Urgent trabeculectomy of the right eye was performed and a maximal medical therapy for the left eye was prescribed. In 2011 a central retinal vein thrombosis of the left eye and intraocular pressure 38,0 mmHg was found and a filtering operation with Express implant was performed. During follow-up in 2015 a bleb scarring of the left eye and intraocular pressure 38,0 mmHg was found. A revision with explantation of the occluded Express shunt was performed. A standard trabeculectomy with Mitomycin C in a close location was done.

Conclusion: Treatment of glaucoma by applying Express- implant is a modern method with a number of advantages, but likewise any surgery in rare cases early or late complications may occur.

Key words: glaucoma surgery, intraocular pressure, Express implant, complication

Въведение

Глаукомата е комплексно заболяване с основен клиничен белег повишено вътреочно налягане (1,2). Нелекувана своевременно-консервативно, лазерно и/или хирургично, тя води до загуба на зрението. В хирургичното лечение на глаукомата напоследък широко приложение намират различни шънтове, клапи и дренажни системи. Ex-press- имплантът е дренажна система, свързваща предната камера със субсклералното пространство (3) (Фиг.1). Поставянето на Ex-press имплант има редица предимства пред стандартната трабекулектомия (ТЕ)- понижен риск от постоперативно възпаление и хипотония, по-бързо възстановяване на пациента. При тази оперативна интервенция е възможно в редки случаи да се наблюдават късни постоперативни усложнения, като фиброзиране на склералното ламбо с влошаване на филтрацията и дислокация на шънта. (5,6)

Цел

Да представим два клинични случая, при които извършихме експлантация на Ex-press, поради влошена филтрация години след първичната хирургия. При първия пациент проведохме имплантация на същия шънт под ново склерално ламбо, а при втория- продължихме със стандартна ТЕ.

Клинични случаи:

Клиничен случай 1: Първият пациент (П1- Р.Х.) е жена на 42 години с напреднала пигментна глаукома на двете очи- диагностицирана (2011 г.), проследявана и лекувана другаде. Вътреочното налягане е било компенсирано с тройна комбинация от антиглаукомни капки - Бринзоламид/Тимолол и Травопрост в двете очи. Поради установено напредване на периметричните изменения, през 2013 г. била извършена филтрираща операция с имплантация на Ex-press и Ологен в ляво око. През март 2014г същата операция е осъществена на дясното око с начална постоперативна хипотония (назначен Атропин колир). Месец след операцията е установено покачване на ВОН и са извършени многократни ревизии на филтрационната възглавничка (ФВ). При преглед в нашата клиника шест месеца след операцията на дясното око, с оплакване от замъглено зрение и болка в дясната половина на главата. Измерихме високо ВОН на дясно око - 38.0 mmHg без терапия и запазена зрителна острота. При прегледа установихме още плоска ФВ, с Ex-press имплант на 12 часа; лек оток на роговицата, зеница във фиксирана мидриаза, задни синехии; начална задносубкапсуларна катаракта с пигмент по предна лещена капсула. Лявото око на пациентката бе с визус (1,0), компенсирано ВОН, функционираща ФВ, Ex-press имплант на 12 часа; зеница със

запазени фотомоторни реакции (Фиг. 2). Глаукомните изменения на зрителния нерв бяха двустранни: бледи папили, Ед= 0,8 ПД Ел= 1,0 ПД, избутан назално съдов сноп и прозираща ламина криброза (Фиг. 3).

От компютърната периметрия се установи напреднало глаукомно увреждане на периферното зрение на двете очи с MD -16,71 dB за дясното око и MD -19,70dB за лявото на Humphry периметрията (Фиг. 4). Направената оптичната кохерентна томография (ОСТ) демонстрира дълбоки екскавации и изтъняване на неврофибрилерния слой (RNFL) в двете очи (Фиг. 5).

След подготовка с консервативна терапия (Ацетазолamid таблетки, Дорзоламид/Тимолол + Травопрост локално и Mannitol i.v.) извършихме ревизия на дясно око: интраоперативно установихме срастване на ФВ и склералното ламбо. При експлантацията на Ex-press импланта намерихме некроза на подлежащата склера с прозиране на увея. Запълнихме дефекта с амнион и ре-имплантирахме шънта под ново склерално ламбо в съседство на 10ч. С петкратни апликации на 5-fluoruracil постоперативно и интензивно проследяване, на четвъртия месец след операцията достигнахме компенсирани на ВОН до 12,0 mmHg и липса на прогресия на глаукомната увреда без допълнителна медикаментозна терапия (Фиг. 6 и 4).

През ноември 2015г. (1 година след репозицията на шънта) поради влошаване на зрението на дясно око и напредване на катарактата на същото извършихме стандартна факоемулсификация с имплантация на вътреочна леща и пупилопластика с оформяне на зеница с диаметър 4 мм (Фиг.7). Пациентката се проследява в клиниката до настоящия момент: вътреочното налягане е нормално (10-15,0 mmHg) без медикаментозна лечение, зрителната острота е 1,0 за двете очи.

Клиничен случай 2: Вторият пациент (П2-

Д.Б.) е жена на 80 г., която през 2008 г. е диагностицирана другаде с напреднала ексфолиативна глаукома на двете очи. Още тогава на по-засегнатото дясно око (краева глаукомна екскавация, тотално отпадане на периферното зрение и VOD==0,04) е направена ТЕ с добра компенсация на ВОН. На ЛО е назначена четворна медикаментозна терапия (Табл.1).

Пациентката се яви на преглед при нас през 2011 г. с оплаквания от намалено зрение на ляво око. Установихме тромбоза на горен клон на VCR (Фиг. 8) и проведохме следното лечение: интравитреално приложение на анти-VEGF медикамент, лазерна коагулация на исхемичните зони в ретината и впоследствие филтрираща антиглаукомна операция с Express имплант. Постигнахме компенсирани на вътреочното налягане (Фиг. 9 и 10) при проследяването до 2014 г., когато отново измерихме повишено вътреочно налягане до 27,0 mmHg. Проведохме лечение с 5-fluoruracil субконюнктивно и е назначена топикална антиглаукоматозна терапия за лявото око (Табл.1).

При проследяването през 2015 г. отново бе измерено високо вътреочно налягане (до 39,0 mmHg с тройна комбинация от медикаменти) и срастване на филтрационната възглавничка. От компютърната периметрия се установи силно увредено централно и периферно зрение (Фиг. 11). Предприехме реоперация на ляво око и при ревизията на филтрационната възглавничка установихме срастване на склералното ламбо. Интраоперативно намерихме, че шънтът е непроходим и преминахме към стандартна трабекулектомия с Митомицин С. В ранния постоперативен период неколккратно приложихме 5-fluoruracil субконюнктивно (Фиг. 12). До днес вътреочното налягане на двете очи е в нормални граници (10,0-14,0mmHg) без медикаментозна лечение.

(Табл.1) Таблично представяне на зрителната острота, тонометрия и лечението при клиничен случай 2 за периода 2008-2016 г.

	VOD VOS	TOD/TOS, mmHg	Поведение
2008 г.- диагност. с ексфолиативна глаукома (по стари епикризи)	VOD= 0,04 VOS=0,4	30,0/17,0 без лечение	ТЕ OD, четворна медикаментозна терапия за ЛО
2011г. – тромбоза на горен клон на VCR на ЛО	VOD= HM VOS= 0,1/ за близо 0,3	16,0/38,0 с лечение	ДО- без медикам. лечение ЛО- 1) Интравитреално анти VEGF , 2) ALC , 3) Филтрираща операция с Express имплант
2012г.	VOD= HM VOS= 0,1/за близо 0,3	12,0/ 12,0	Без терапия
2013г.	VOD= HM VOS= 0,1/за близо 0,3	14,0/ 18,0	Без терапия
2014г.- високо ВОН на ЛО	VOD= HM VOS= 0,1/за близо 0,3	16,0/27,0	ДО- без медикам. лечение ЛО- 1) 5-fluoruracil субконюнктивно , 2) медикаментозна терапия
Март 2015г – високо ВОН на ЛО с терапия	VOD= PPLC долу и темпорално VOS=0,02	16,0/39,0 с лечение	ДО- без медикам. лечение ЛО- 1) ревизия; 2) 5-fluoruracil субконюнктивно
Август 2015г	VOD= PPLC долу и темпорално VOS=0,05/ за близо 0,2	12,0/10,0	Без медикаментозна лечение.
Септември 2016г	VOD= HM, PPLC долу и темпорално VOS= 0,05/ за близо 0,2	16,0/13,0 с масаж	Масаж. Проследяване на зрението и очния статус. Предложена операция за катаракта на ляво око.

Обсъждане

Представените от нас два клинични случая са примери от ежедневната практика с напреднали и късно открити глаукомни изменения, както в периферното, така и в централното зрение. Проследяването при такива пациенти трябва да е на кратки интервали (2-3 месеца), а не както е прието при диспансеризацията на 6 месеца. Поведението от страна на лекуващия офталмолог трябва да бъде агресивно. Националният институт на Англия за клинични проучвания препоръчва при пациенти с напреднал глаукомен процес да се премине към оперативно лечение, независимо от риска за усложнения (1). При нашите пациенти бе извършена реоперация и интензивно постоперативно проследяване, което продължава и досега.

При двата клинични случая е проведено оперативно лечение с Express шънт, но години след поставянето му наблюдавахме срастване на склералните ламба и компрометиране на филтрацията, независимо от доказаните предимства на метода. Филтриращи антиглаукомни операции с Express - шънт се провеждат от около десетилетие (8,9). Това е един отличен и доказан метод с по-малка инвазивност, понисък процент на постоперативна хипотония и възпаления и по-бързо възстановяване на пациентите. През 2009 г. Kanner et al. провежда проучване (7) с 345 пациента, при които е извършена антиглаукомна операция с Express самостоятелно или комбинирана с операция за катаракта. Авторите съобщават, че за 3-годишен период компенсация на ВОН е постигната при 95,6% от пациентите. Най-честото наблюдавано постоперативно усложнение е било обструкция на шънта с фибрин (1,7%), което е лекувано успешно с Nd: YAG лазер.

В нашата клинична практика за периода 2010-2015 г. са извършени 39 филтриращи операции с Експрес- имплант, като само при

един пациент установихме запушване на шънт. Express имплантът на втория пациент от представените клинични случаи бе изпратен за анализ към фирмата производител, откъдето получихме официално заключение (25 май 2015 г.), според което вътрешният лумен на шънта е блокиран. След почистване и пропускане на светлина са установени натрупвания в лумена. Заклучава се, че обструкцията на лумена се е формирала през годините, в които шънтът е бил в окото на пациента, не се дължи на технически дефекти в лумена на устройството.

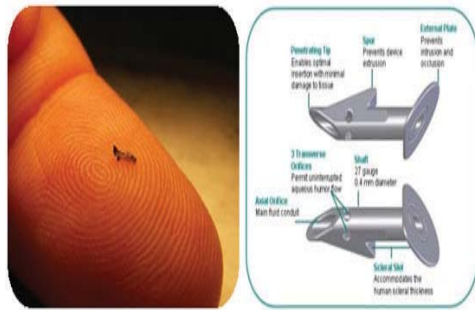
Анализът на производителя заклучава, че устройството не е било дефектно и обструкцията се дължи на специфична реакция на организма, в който е поставено, а не на производствен дефект.

Подадени са 63 подобни оплаквания към фирмата производител за запушване на Express- шънт от 6 страни, като най-много регистрирани случаи има от Япония.

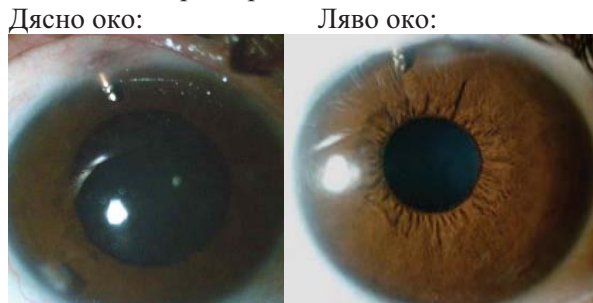Заклучение

Лечението на глаукомата чрез приложение на Express - имплант е оперативен метод с редица предимства пред стандартната ТЕ, но както всяка хирургична интервенция в редки случаи могат да се наблюдават ранни или късни постоперативни усложнения. Своевременното им откриване и агресивно поведение позволява запазване на зрителните функции. При представените клинични случаи постигнахме нормализиране на вътреочното налягане с индивидуален подход.

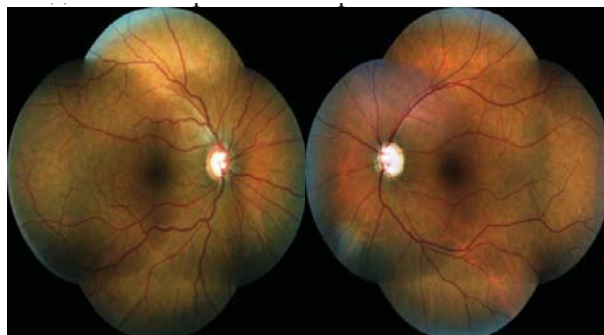
Фиг.1) Ex-press имплант



Фиг.2) Клиничен случай 1: След двустранни антиглаукомни операции с Ex-press имплант при първо посещение в клиниката през септември 2014г.




Фиг.3) Клиничен случай 1: Очни дъна с глаукомно изменени зрителни нерви на двете очи през септември 2014г.




Фиг.4) Клиничен случай 1: Компютърна периметрия преди реоперацията на ДО-напреднали увреждания на периферното зрение на двете очи и компютърна периметрия на дясното око 4 месеца след репозицията на Ex-press имплант- задържане в периметричните резултати


Дясно око преди реоперацията :



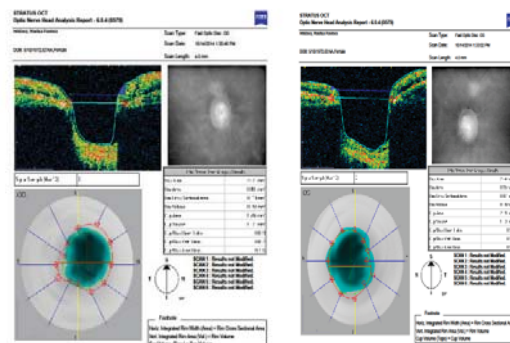
Ляво око:



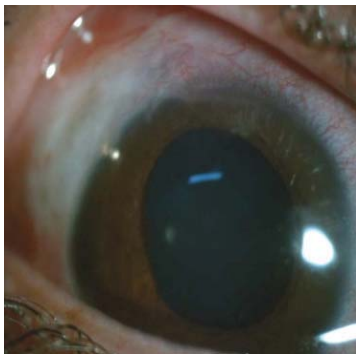
Дясно око 4 месеца след ревизия:



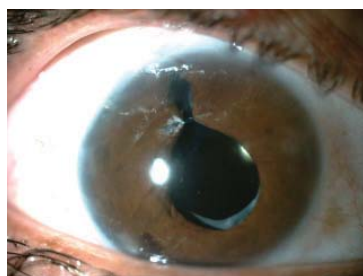Фиг. 5) Клиничен случай 1: ОСТ изображения през септември 2014г. ЕД=0,9, Ел=1,0 ПД, RNFL- изтъняване в двете очи, по-напреднали увреждания в ляво око.



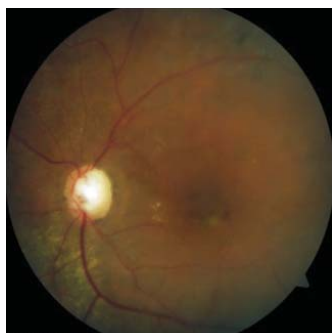
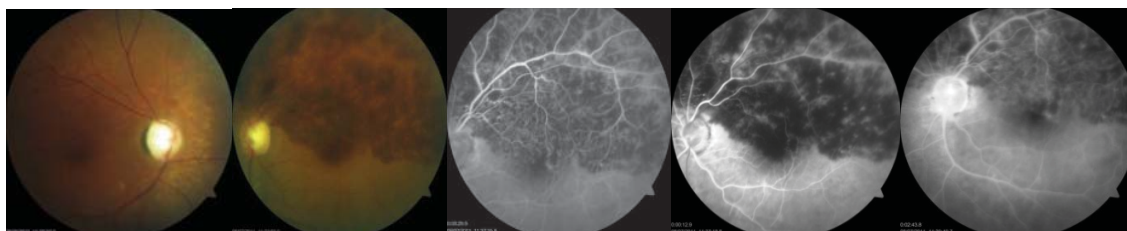
Фиг.6) Клиничен случай 1: Дясното око 4 месеца след репозиция на Ex-press имплант



Фиг. 7)
Клиничен случай 1: Снимка на ДО след операция за катаракта и пупилопластика.

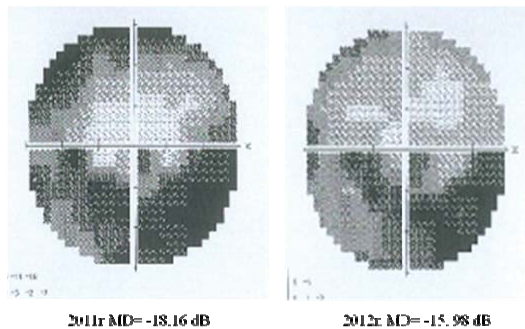


Фиг.8) Клиничен случай 2: Снимка на очните дъна и флуоресцеинова ангиография на ЛО от 2011г- тромбоза на горен клон на VCR и екскавация на лява папила Ел=0,9ПД



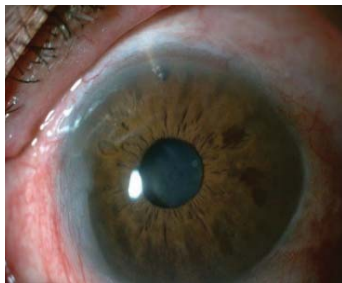


Фиг.9) Клиничен случай 2 (2012г): Снимка на очното дъно на ляво око 1 г. след филтрираща операция с Ex-press имплант- бледав зрителен нерв с напреднала глаукомна екскавация и атрофия в макулата

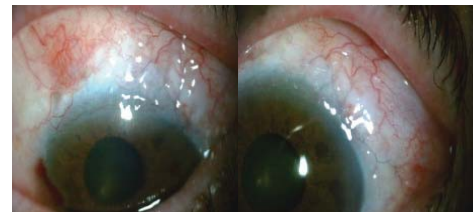Фиг.10) Клиничен случай 2: Комп. периметрия на ЛО през 2011г. преди и съответно 1 г. след филтрираща операция с Ex-press имплант (2012г) - концентрично стеснение на зрителното поле на ляво око.



Фиг.11) Клиничен случай 2: Снимка на ЛО (2015г) и комп. периметрия на същото око след ревизията (2015г) и през август 2016г. силно увредено централно и липсващо периферно зрение.



Фиг.12) Клиничен случай 2 (2015г): Снимка на ЛО след ревизия и ТЕ с Митомоцин С



Книгопис

- 1) П. Василева, Й. Кирилова: *Агресивно поведение при болни с напреднала глаукома. Глаукоми 2015-1:13-21*
- 2) Carlo Nucci *Glaucoma: An Open Window to Neurodegeneration and Neuroprotection Elsevier first edition 2008*
- 3) Nyska A, Glovinsky Y, Belkin M, Epstein Y. *Biocompatibility of the Ex-PRESS miniature glaucoma drainage implant. J Glaucoma. 2003;12:275-80*
- 4) Maris PJ, Jr, Ishida K, Netland PA. *Comparison of trabeculectomy with Ex-PRESS miniature glaucoma device implanted under scleral flap. J Glaucoma. 2007;16:14-9.*
- 5) Parul Ichhpujani and Marlene R. Moster., *Novel Glaucoma Surgical Devices | InTechOpen, Published on: 2011-11-11.*
- 6) Teng CC, Radcliffe N, Huang JE, Farris E. *Ex-PRESS glaucoma shunt dislocation into the anterior chamber; J. Glaucoma 2008 Dec; 17(8):687-9;*
- 7) Kanner EM1, Netland PA, Sarkisian SR Jr, Du HEx-PRESS miniature glaucoma device implanted under a scleral flap alone or combined with phacoemulsification cataract surgery.. *J Glaucoma. 2009 Aug;18(6):488-91. doi: 10.1097/IJG.0b013e31818fb44e.*
- 8) Steven R. Sarkisian *The Ex-Press Mini Glaucoma Shunt: Technique and Experience-abstract Middle East Afr J Ophthalmol. 2009 Jul-Sep; 16(3): 134-137. doi: 10.4103/0974-9233.56226*
- 9) Razeghi Nejad MR1, Spaeth GL *A history of the surgical management of glaucoma. Optom Vis Sci. 2011 Jan;88(1):E39-47. doi: 10.1097/OPX.0b013e3181fe2226.*