

## НОВОСТИ В ТЕРАПИЯТА НА ДИАБЕТНАТА РЕТИНОПАТИЯ

Видинова Х.

Клиника по Офталмология, Военно Медицинска Академия- София

### New aspects in the treatment of Diabetic macular edema

Vidinova Ch.

Clinic of Ophthalmology, Military Medical Academy, Sofia

Диабетната ретинопатия (ДР) е една от основните причини а слепота в световен мащаб (1,5,9). Пациентите с това заболяване имат 25 пъти по-голям риск от слепота в сравнение с недиабетици. В последните години все повече се развиват стратегиите за профилактика и лечение на заболяването, като се търсят както по-щадящи лазерни техники, така и нови фармакологични средства и по-ранна витреална хирургия за предотвратяване последиците на заболяването.

#### Епидемиология

По-голямата група от диабетните пациенти са тези с неинсулинозависим тип диабет т.н тип II, докато само в 10-15% са инсулинозависимите диабетници- тип I (2,6,8,11). От своя страна честотата на ДР при инсулинозависим тип диабет е 50-54%, а при пациенти с неинсулинозависим тип диабет около 35-39%. Смята се, че до 2025 година случаите на диабетна ретинопатия биха се увеличили двойно. Не добрия контрол на диабета и по-голямата давност увеличават риска от развитие на ДР. Средния процент на пациентите с ДР в индустриално развитите страни е около 22% и нараства с увеличаване преживяемостта на населението (3,7,10,11). Оказва се, че при 10 годишна давност на диабета при 37 % от пациентите с тип I диабет се наблюдава влошаване на зрението със загуба на повече от 15 знака, докато при неинсулин зависимите пациенти този процент е 22% (4,26).

#### Определение

Диабетната ретинопатия (ДР) представлява една микроангиопатия, при която се

увреждат съдовете на микроциркулацията- капиляри, артериоли и вени. Нарушава се нормалната хемодинамика в ретината и се създават условия за тъканна хипоксия и исхемия. Едно от най-тежките последици от нарушената микроциркулация е развитието на макулен едем, с трайно увреждане на зрителната острота(1,12). По правило диабетния макулен едем се дефинира като задебеляване на ретината и/или наличие на твърди ексудати в зоната 1500мк от центъра на фовеа централис.

Налице са следните признаци видими офталмоскопски:

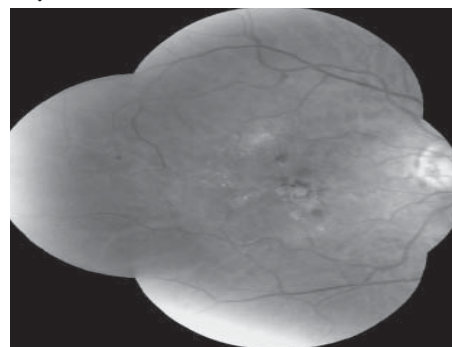
-Едем на ретината в зоната до 500мк от центъра на фовеата.

- Наличие на твърди ексудати в зоната 500мк от центъра на фовеата.

-Едем на ретината в зона до 1500мк и повече, който обхваща и фовеа централис.

Основните офталмоскопски характеристики на диабетния макулен едем са представени на Фиг.1.

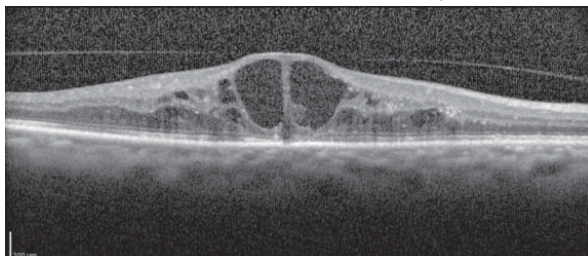
**Фиг. 1** Очно дъно на пациент с НПДР и изразен макулен едем.



### Патофизиология

Точният патофизиологичен механизъм, водещ до появата на ДР не е напълно известен. Има няколко теории. Предполага се, че електролитният дисбаланс, причинен от високите нива на алдолазна редуктаза има цитотоксичен ефект върху перипитните клетки и по този начин променя структурата на съдовете и води до микроаневризми(12,13). В същото време задебелената базална мембрана и повишената продукция на елементи на между-клетъчния матрикс са една предпоставка за промяна на хемодинамиката на ретината и нарушаване на кръвно-ретинната бариера, с натрупване на екстрацелуларна течност под формата на ретинен едем. Приема се, че клетките на възпалението- левкоцити и макрофаги също участвуват в патофизиологията на ДР предизвиквайки оклузия и нарушаване на капилярната перфузия(13,14). Първоначално макулния едем се разполага между външния плексиформен слой и вътрешния нуклеарен слой. В последствие може да обхване вътрешния плексиформен слой и цялата ретинна дебелина. При натрупване на по-голямо количество течност се разрушават и унищожават Мюлеровите клетки, което води до кистовидният вид на фовеата и появата на кистовиден макулен едем ( Фиг.2).

**Фиг. 2** Кистовиден диабетен макулен едем.



### Клинична картина и клинични форми:

Диабетните промени в очното могат да бъдат представени в две клинични форми: непролиферативна диабетна ретинопатия-

(НПДР) и пролиферативна диабетна ретинопатия (ПДР). По често срещана е НПДР, която е в пряка зависимост от основното заболяване- диабет и контрола на кръвната захар. Макулният едем в зависимост от степента на изява и давност може да се прояви с различна симптоматика.

Оплакванията могат да варират:

- Метаморфопсии- изкривявания на правите линии.
- Намалена контрастна чувствителност.
- Централен скотом. Тъмно петно пред окото.
- Намалено до напълно загубено централно зрение (Фиг.3)

**Фиг. 3** Зрителното поле на пациент с диабетна ретинопатия и макулен едем.



От обективните изследвания офталмоскопската картина е тази , която показва до голяма степен формата на заболяването. Непролиферативната диабетна ретинопатия се характеризира с богата находка:

- микроаневризми-сакообразно разширяване на съдовите стени, което е първата видима стигма на ДР
- точковидни хеморагии разположени във вътрешните ретинни слоеве
- твърди ексудати, белег на ретинен едем
- извити и променине по хода си венозни съдове
- влажни ексудати- белег на оклузия на ар-

териални капилляри

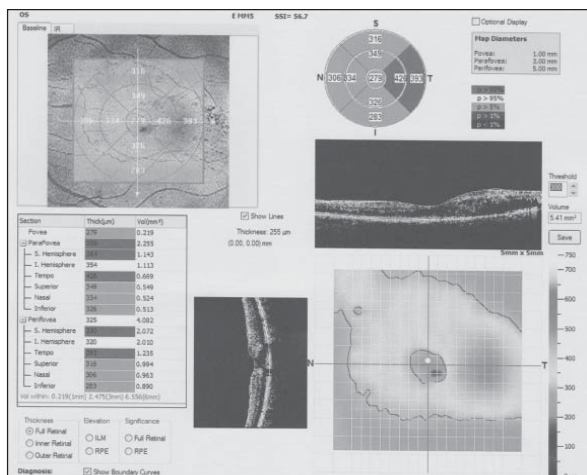
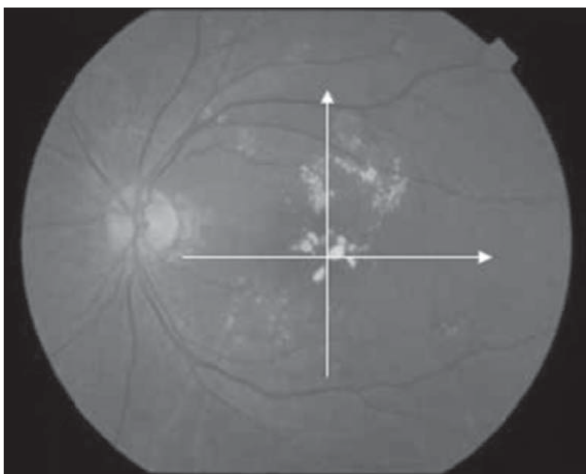
- интравитреални микроваскуларни аномалии- ИРМА

- ретинен едем – натрупване на течност в ретинните слоеве.

Едно от най-сериозните усложнения на НПДР е макулният едем, водещ до сериозно увреждане на зрителната острота. Интравитреалната течност се събира в макулата от микроаневризмално разширените съдове, чиито стени са с променена пропускливост. За сигнификантен макулен едем приемаме този намиращ се на разстояние 2 дискови диаметъра от центъра на макулата (22). Често хроничният макулен едем се съчетава с наличието на твърди ексудати под формата на макулна звезда. По своята тежест едемът може да се класифицира като: начален, средно тежък, и тежък (Фиг.4 А иВ).

**Фиг.4 А** цветна снимка на пациент с НПДР и сигнификантен макулен едем- виждат се добре твърдите ексудати под формата на Астра в макулата.

**4В** ОСТ изображение на пациента- вижда се задебеляване на ретината в макулната зона поради изразеният едем.



### Диагностика

Изследването на пациентите обикновено включва задълбочена анамнеза с отчитане давността на диабета, наличие на рискови фактори, контрол на кръвната захар. Търсят се клиничните белези на ДР с директна и индиректна офталмоскопия. Изследва се зрителната острота, наличието на метаморфопсии. Особено важна е ролята на флуоресциновата ангиография за определяне формата, степента на засягане- локален или дифузен ретинен едем, наличие на сигнификантен макулен едем. Важно е да се търсят целенасочено рисковите фактори за прогресия на НПДР, силно дилатирани капилляри с наличието на интравитреални микроваскуларни аномалии- ИРМА, дифузия на багрило в късните фази (27).

Напоследък в офталмологичната практика широко навлезе и един нов метод на диагностика- оптичната кохерентна томография (ОСТ). Тя се нарича още “оптична биопсия” на окото, при която могат да се огледат очните структури подобно на хистологичен препарат. Изследването се извършва на тясна зеница и дава много ценна информация, особено за наличието на сигнификантен ретинен едем. Програмите за количествен ана-

лиз дават възможност за определяне площта и измерване дебелината на ретината. Можем също да оценим степента на ретинния оток, както и да проследим промените във времето.

На базата на ОСТ се въведе нова класификация на диабетния макулен едем-

-дифузен едем

-кистоиден едем

- едем със серозно отлепване на ретината.

Последните два вида диабетен макулен едем се развиват при голяма давност на едема и винаги са свързани със сериозни рискове за зрението.

#### **Терапевтично поведение.**

Макар да се познава отдавна ДР все още няма достатъчно ефективно лечение, което да спира патологичните промени в окото. Все още се търсят нови лекарствени средства, способни ефективно да спрат развитието на патологичните процеси и да запазят зрителната острота на пациентите.

■ Лазертерапията е един от основните методи за лечение при ДР. Доказано е, че тя намалява с 50% риска от слепота (1,3,11,23). В зависимост от вида на ДР се прилагат и различни техники. Обикновено при НПДР най-често се прилагат или фокална обработка (50-100  $\mu\text{m}$ , 0,05-0,1s) и темпорален макулен бараж или при по-дифузен едем грид техниката (<200  $\mu\text{m}$ , 0,05-0,1s). В повечето случаи лазер терапията се комбинира със медикаментозно лечение- съдоукрепващи и антиагреганти.

■ В последните години се предлага една нова методика в терапията на ДМЕ това е т.н микропулс терапия. Тя се извършва с помощта на микропулс- диоден лазер с дължина на вълната 810 nm, подпрагова мощност и малка продължителност на импулсите- микросекунди, микропулс(6,14,22). Хистологичните изследвания показват, че при тази

методика се въздействува само върху РПЕ без допълнително увреждане на останалите слоеве на ретината и хориокапиляриса. По този начин се избягват усложненията при нормалната лазер терапия като субретинната фиброза, кръвоизливи и големи цикатрикси. Може да се работи много по-щадящо в централните зони на ретината и се постигат чудесни резултати. Преимущество е и фактът, че може да се повтаря многократно.

■ Освен тези конвенционални средства в последните години се разработват и нови терапевтични стратегии за повлияване на патологичните промени.

Все повече се доказва, че добрият контрол на диабета има значение за повлияването на усложненията в окото. При интензивна терапия риска от развитие на ретинопатия се намалява на 75%, риска от прогресия на съществуваща ретинопатия спада на 63% а нуждата от лазер терапия се намалява с 53% (5,21,25). Тези положителни ефекти персистират до 4 години след началото на интензивната терапия.

Към новите лекарствени средства, целящи медикаментозно повлияване на ретинопатията спадат:

#### **■ Кортикостероиди**

Счита се че те намаляват продукцията на VEGF ,имат противовъзпалително действие и пречат на нарушаването на кръвно-ретинната бариера. Най-често използваните са Triamcinolone Acetate (Kenalog)- 4 mg int. vitreal, както и по-новите интравитреални импланти-Flucinolone acetonide, които дозирано отделят лекарствено вещество в определена концентрация. Често при начелен едем се прилагат интравитреални инжекции с Kenalog за спиране на развитието на макулния едем. Инжекциите се поставят в операционна, като се налага минимум от 3 апликации, преди да се оцени ефекта от терапията.

В последно време много нашумяха кортикостероидните импланти като Ozurdex, съдържащ 0.7 mg dexamethasone. Поставен интравитреално препаратът се отделя постепенно в продължение на няколко месеца.

**OZURDEX®** (dexamethasone intravitreal implant, Allergan) е кортикостероиден препарат, за интравитреално приложение в окото. Това е биоразложим имплант с големина около 0.46 mm в диаметър и 6 дълъг, който отделя кортикостерид- dexamethasone в продължение на 4 месеца.

**Прилага се при пациенти с:**

- Диабетен макулен едем
- Оклузия на ретинните вени от едемен тип
- Неинфекциозни увеити.

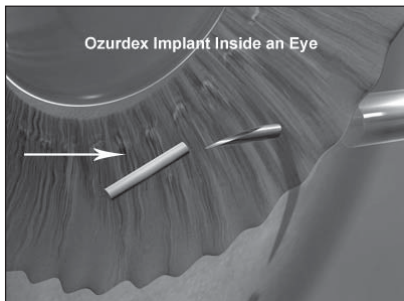
Клиничните изпитвания, при които пациентите получават лекарството на всеки 6 месеца в продължение на 3 години, показват, че то значително редуцира макулния едем и подобрява зрителната острота.

Оказва се, че 20% от тези, които получават OZURDEX увеличават зрителната си острота с 3 реда в края на проучването.

- Повече от 15% редуцират наполовина дебелината на ретината в макулната област.

В повечето случаи се редуцира не само макулния отток, но също така и мътнините в стъкловидното тяло. Поставянето на импланта е интравитреално със специален епликатор.

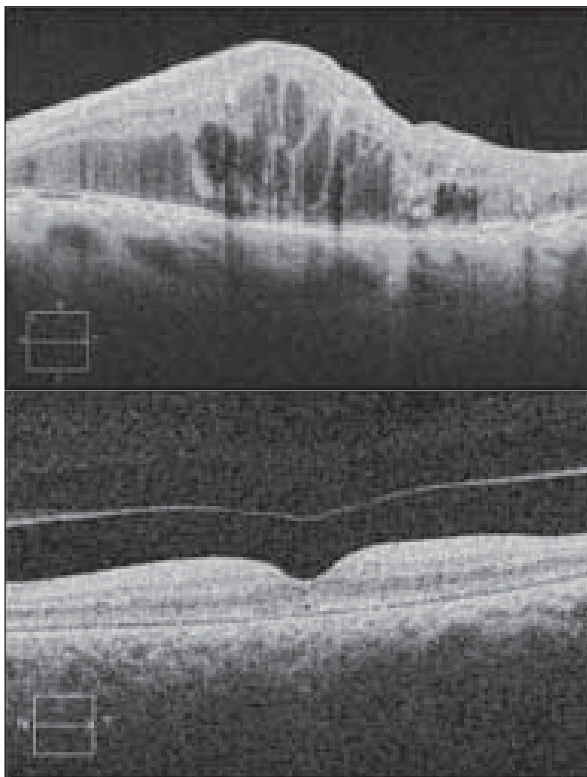
**Фиг. 5** Поставянето на апликатора в окото.



Престоят им в окото около 4 месеца, след което се саморазгражда. Много рядко може да предизвика стероидна катаракта или стероидна глаукома като компликация.

Резултатите са добри и при кистовиден макулен едем, при който отокът в ретината продължава с месеци и години.

**Фиг. 6** резултатите от интравитреалния Ozurdex- значителна редукция на макулния едем.



■ Инхибитори на протеин киназата-Ruboxistaurin (RBX)

Протеин киназата C (PKC) бета играе важна роля за пермеабилитета на ендотелните клетки и в сигналните механизми на VEGF. Орално приеманият селективен инхибитор на PKC-β ruboxistaurin (RBX) в доза 32 мг дневно, дава добри резултати по отношение на ДМЕ при пациенти със средна по тежест

НПДР, но за съжаление не стопа прогресията на заболяването.

#### ■ Соматостатинови аналози

- Octreotide acetate (Sandostatin) е лекарствено вещество, което инхибира IGF1 и пролиферацията на ендотелните клетки, като по този начин има инхибиращ ефект върху неоангиогенезата. Прилага се главно при пролиферативна диабетна ретинопатия (I тип диабет). Проучванията показват, че той спира развитието на ретинопатията, но няма ефект върху макулния едем и зрителната острота.

#### - Анти- VEGF- препарати.

VEGF се произвеждат от пигментно епителните клетки, перипитите и ендотелните клетки в резултат на ретинна хипоксия. Те спомагат за активирането на възпалителните процеси. Инхибиторите на VEGF стопират процесите на неоангиогенеза и редуцират възпалителната реакция. С успех за ДМЕ се прилагат препаратите Macugen, Lucentis, Avstin. Добри резултати се постигат при комбинираните терапии на анти- VEGF с лазер терапията. В повечето случаи на изразен едем това е и най-често използваната комбинация – 3 инжекции Avstin и лазер лечение (15,16,22) .

През последните години широко се използва и нов анти-VEGF препарат - afibercept (Eylea). Той е чист човешки протеин, създаден да блокира всички форми на VEGF факторите, както и плацентарния растежен фактор. Препаратът има многократно по-голям афинитет на свързване към растежните фактори от нативния рецептор в съдовите стени.

Поради това има свойството да се свързва с VEGF факторите преди те да успеят да се свържат с нативния им рецептор в съдовете и да стартират каскадата на неоангиогенезата (18). С това се обяснява и силно изразения му антипролиферативен ефект. Именно по тази причина много западни автори го на-

ричат още „VEGF trap” - капан за VEGF . По литературни данни препаратът има по-висок афинитет на свързване в сравнение с другите анти-VEGF препарати. Продължителността на действие на Eylea е по-голяма от тази на досега съществуващите и това позволява използването му на по-големи интервали от време - веднъж на 2 месеца.

#### Действието на Eylea най-общо се изразява в следното:

- да блокира неоангиогенезата и пролиферацията на неосъдове, повлиява добре резистентни на други препарати случаи, преодолява се тафилактичния ефект.

- намалява пропускливостта на съдовете
- редуцира фенестрацията на съдовите стени

- предизвиква тромботична микроангиопатия и по-този начин води до оклузия на вече съществуващите до този момент неосъдове

- намалява процесите на цикатризация и фагоцитарната активност на РПЕ. Прилага се при пациенти, при които не се постига добър ефект с другите анти-VEGF препарати. Едно от основните предимства е по-големият интервал на инжекциите, които могат да се прилагат през 8 седмици, за разлика от другите препарати прилагани на 4 седмици.

ДР в своите форми е една от най- разпространение патологии на очите в нашето съвремие. Много се работи по търсенето на нови методики на диагностика, превенция и терапия. Макар лазерфотокоагулацията и парс плана витректомията да си остават златен стандарт в лечението на заболяването, все повече се обръща внимание на новите лекарствени средства – на фармакотерапията при ДР. Никога не трябва да забравяме обаче, че успехът на което и да е лечение най-вече зависи от добрият контрол на кръвната захар и адекватното лечение на диабета.

### Книгопис

1. National society to prevent blindness. New York: National society to prevent blindness; 1980. pp. 1-46.
2. Williams R, Airey M, Baxter H. Epidemiology of diabetic retinopathy and macular edema: A systematic review. *Eye*. 2004;18:963-83.
3. Malone JI, Morrison AD, Pavan PR, Cuthbertson DD. Diabetic Control and Complications Trial: Prevalence and significance of retinopathy in subjects with type 1 diabetes of less than 5 years duration screened for the diabetes control and complications trial. *Diabetes Care*. 200;124:522-6.
4. Kohner EM, Aldington SJ, Stratton IM. United Kingdom Prospective Diabetes Study, 30: Diabetic retinopathy at diagnosis of non-insulin-dependent diabetes mellitus and associated risk factors. *Arch Ophthalmol*. 1998;116:297-303.]
5. Rema M, Ponnaiya M, Mohan V. Prevalence of retinopathy in non insulin dependent diabetes mellitus. *Diabetes Res Clin Pract*. 1996;34:29-36.
6. Sharma RA. Diabetic eye disease in southern India. *Community Eye Health*. 1996;9:56-8.
7. Wild S, Roglic G, Green A. Global prevalence of diabetes, estimates for the year 2000 and projections for 2030. *Diabetes Care*. 2004;27:1047-53.
8. Dandona L, Dandona R, Naduvilath TJ. Population based assessment of diabetic retinopathy in an urban population in southern India. *Br J Ophthalmol*. 1999; 83:937-40.]
9. Rema M, Premkumar S, and Anitha B. Prevalence of diabetic retinopathy: Thei Urban Rural Epidemiology Study (CURES) eye study. *Invest Ophthalmol Vis Sci*. 2005; 46:2328-33.]
10. Klein R, Klein BEK, Moss SE. Visual impairment in diabetes. *Ophthalmology*. 1984;91:1-9.]
11. Moss SE, Klein R, Klein BE. Ten-year incidence of visual loss in a diabetic population. *Ophthalmology*. 1994;101:1061-70.]
12. Kubawara T, Cogan DG. Retinal vascular patterns VI: Mural cells of the retinal capillaries. *Arch Ophthalmol*. 1962;69:492-502.
13. Williamson JR, Kilo C. Extracellular matrix changes in diabetes mellitus. In: Scarpelli DG, Migahi DG, editors. *Comparative pathobiology of major age-related diseases*. New York: Liss; 1984. pp. 269-88.
14. Ferris FL, III, Patz A. Macular edema: A complication of diabetic retinopathy. *Surv Ophthalmol*. 1984;28:452-61.
15. Miyamoto K, Khosrof S, Bursell SE. Prevention of leukostasis and vascular change in streptozotocin induced diabetic retinopathy via intercellular adhesion molecule-1 inhibition. *Proc Natl Acad Sci USA*. 1999;96:10836-41.]
16. Aiello LP, Avery RL, Arrigg PG, Keyt BA, Jampel HD, Shah ST, et al. Vascular endothelial growth factor in ocular fluid of patients with diabetic retinopathy and other retinal disorders. *N Engl J Med*. 1994;331:1480-7.]
17. Klein R, Klein BE, Moss SE. The Wisconsin Epidemiologic Study of Diabetic Retinopathy, II: Prevalence and high risk of diabetic retinopathy when age at diagnosis is less than 30 years. *Arch Ophthalmol*. 1984;102:520-6.
18. The Diabetes Control and Complications Trial Research Group. The effect of intensive treatment of diabetes on the development and progression of long-term complications in insulin - dependent diabetes mellitus. *N Engl J Med*. 1993;329:977-86
19. EDIC research group. Retinopathy and nephropathy in type 1 diabetes patients four years after trial of intensive therapy. *N Engl J Med*. 2000;342:381-9.
20. Mathiesen ER, Ronn B, Storm B. The natural course of microalbuminuria in insulin-dependent diabetes: A 10-year prospective study. *Diabetes Med*. 1995;12:482-7.
21. Diabetes Control and Complications Trial Research Group. Clustering of long-term complications in families with diabetes in the diabetes control and complications trial. *Diabetes*. 1997;46:1829-39.]
22. Gupta A, Gupta V, Thapar S, Bhansali A. Lipid-lowering drug atorvastatin as an adjunct in the management of diabetic macular edema. *Am J Ophthalmol*. 2004;137:675-82.]
23. Davis MD, Fisher MR, Gangnon RE. Risk factors for high-risk proliferative diabetic retinopathy and severe visual loss: Early Treatment Diabetic Retinopathy Study Report #18. *Invest Ophthalmol Vis Sci*. 1998;39:233-52.]
24. Singh R, Gupta V, Gupta A, Bhansali A. Spontaneous closure of microaneurysms in diabetic retinopathy with treatment of co-existing anemia. *Br J Ophthalmol*. 2005;89:248-9.]
25. Klein BE, Moss SE, Klein R. Is menarche associated with diabetic retinopathy? *Diabetes Care*. 1990;13:1034-8.]
26. Lin DY, Blumenkranz MS, Brothers RJ, Grosvenor DM. The sensitivity and specificity of single-field nonmydriatic monochromatic digital fundus photography with remote image interpretation for diabetic retinopathy screening: A comparison with ophthalmoscopy and standardized mydriatic color photography. *Am J Ophthalmol*. 2002;134:204-13.]
27. Williams GA, Scott IU, Haller JA, Maguire AM, Marcus D, McDonald R. Single field fundus photography for diabetic retinopathy screening: A report by American academy of Ophthalmology. *Ophthalmology*. 2004;111:1055-62]

## ТЕСТ

### 1. Кое от изброените за диабетната ретинопатия не е вярно:

- А. Микроангиопатия, засягаща съдовете на микроциркулацията, артериоли, капиляри, венули.
- В. Създават се условия за тъканна исхемия.
- С. Увреждат се перицитите в съдовите стени.
- Д. По- силно увредени са пациентите с тип 2 диабет.

### 2. Диабетният макулен едем е:

- А. Задебеляване на ретината.
- В. Задебеляване на ретината и или наличие на твърди ексудати до 1500мк от фовеата.
- С. Задебеляване на ретината и или наличие на твърди ексудати до 1000 мк от фовеата.

### 3. Кистовидният макулен едем:

- А. Се развива вследствие унищожаване на Мюлеровите клетки.
- В. Се развива след краткотраен макулен едем.
- С. Може лесно да се резорбира

### 4. Оплакванията при диабетен макулен едем са следните:

- А. Метаморфопсии- изкривявания на правите линии.
- В. Намалена контрастна чувствителност.
- С. Централен скотом. Тъмно петно пред окото.
- Д. Намалено до напълно загубено централно зрение
- Е. Всички изброени.

### 5. ОСТ критериите разделят ДМЕ на :

- А. два вида
- В. три вида
- С. четири вида.

### 6. Микропулс терапията е:

- А. лазер терапия с конвенционален лазер.
- В. Лазер терапия с диоден лазер с дължина 810 nm.
- С. Лазер с надпрагова мощност.



**7. OZURDEX® е:**

- A- dehydrocortison
- B-betamethasone
- C- dexamethasone

**8. OZURDEX® се препоръчва при изброените състояния освен при:**

- A. Диабетен макулен едем
- B. Оклузия на ретинните вени от едемен тип
- C. Неинфекциозни увеити.
- D. инфекциозни увеити.

**9. Eylea е:**

- A. човешки протеин
- B. блокира VEGF факторите, както и плацентарния растежен фактор
- C. има многократно по-голям афинитет на свързване към растежните фактори от нативния рецептор в съдовите стени.
- D. всичко изброено.

**10. Действието на Eylea най-общо се изразява в следното :**

- A. Да блокира неоангиогенезата и пролиферацията на неосъдове.
- B. намалява пропускливостта на съдовете
- C. намалява процесите на цикатризация и фагоцитарната активност на РПЕ.
- D. А и В
- E. всички изброени.

---

**ОТГОВОРИ:**

- 1. Д.
- 2. В
- 3. А
- 4. Е
- 5. В
- 6. В
- 7. В
- 8. Д.
- 9. Д.
- 10. Е.