

ПРЕДИЗВИКАТЕЛСТВОТО: МУЛТИФОКАЛНА ЛЕЩА ИЛИ МУЛТИФОКАЛНА РОГОВИЦА ПРИ ПАЦИЕНТ С КЕРАТОКОНУС

Иванка Богданова, Димитър Тасков, Георги Тасков, Тогор Тасков

Очна болница „Луксор“, Пловдив

Адрес за кореспонденция:

Иванка Богданова
Очна болница „Луксор“,
бул. „България“ 47
Пловдив
e-mail: ibogdanova.md@gmail.com

РЕЗЮМЕ

Зачестяват случаите на хора в активна възраст с високи изисквания към зрението си. Все по-голямо предизвикателство пред офталмолога е да удовлетвори техните завишени очаквания. Целта на публикацията е да представим клиничен случай на рефрактивна корекция на млад пациент с хиперметропия, амблиопия и билатерален кератоконус.

Ключови думи: мултифокална роговица, мултифокална леща, кератоконус

ВЪВЕДЕНИЕ

Зачестяват случаите на хора в активна възраст с високи изисквания към зрението си. Все по-голямо предизвикателство пред офталмолога е да удовлетвори техните завишени очаквания. Целта на публикацията е да представим клиничен случай на рефрактивна корекция на млад пациент с хиперметропия, амблиопия и билатерален кератоконус.

МЕТОДИ

Предоперативните изследвания и следоперативното проследяване беше извършено с апарати: топограф Humphrey Atlas 995 (Carl Zeiss Meditec Inc, Jena, Germany), оптичен пахиметър CIRRUS HD-OCT 5000 (Carl Zeiss Meditec Inc.), уейв-фронт анализатор на аберациите WASCA (Carl Zeiss Meditec Inc.).

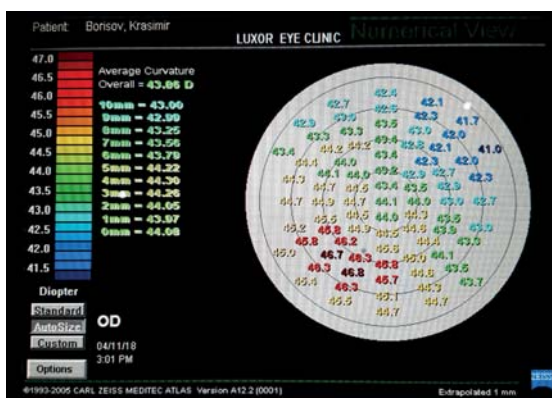
РЕЗУЛТАТИ

Мъж на 38 г. с установена от детството хиперметропия на двете очи и амблиопия на ЛО (RE +4.50sph, +0.50 cyl 15°, VA [1.0]; LE +8.00sph +0.75cyl 49°, VA [0.05]). Топографското изследване на пациента показва данни за билатерален кератоконус с периферна локализация (Фиг. 1), неправилен астигматизъм и роговично изтъняване (до 460 мст за ДО, до 471 мст за ЛО).

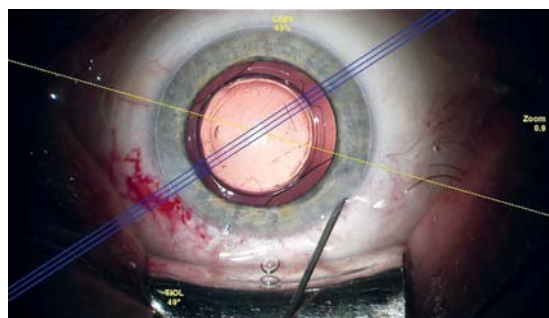
Кератоконусът е заболяване на роговицата, свързано с нейното прогресивното изтъняване и промяна във формата от куполовидна към конична. Честотата на засягане е 1:450 души. Етиологията не е напълно изяснена - за предполагаеми причини се изтъкват увеличена кератоцитна апоптоза, хроничен микротравматизъм, генетична предиспозиция и др. Възниква предимно във второ и трето десетилетие. Манифестира се с намалено зрение, поради прогресираща миопия и неправилен астигматизъм. BCVA често е под 1.0. Засягането често е едностранно, с тенденция към билатералност.

Ектатичната роговица винаги е била предизвикателство пред офталмолога. В терапевтичен план се извърши корнеален колаген крос-линкинг на дясно око, като се използва Дрезденският протокол за лечение. Пациентът беше проследен за период от 6 месеца, в който не се установиха данни за прогресия на ектазията.

Иванка Богданова, Димитър Тасков, Георги Тасков и съавт.



Фиг. 1. Роговична топография Humphrey Atlas



Фиг. 2. Имплантация и центрация на вътреочна леща Oculentis Comfort, асистирана от CALLISTO Eye system, Carl Zeiss

Табл. 1. Постоперативни резултати

Зрение	3 ден	30 ден	3 месец	6 месец
За далеч	0.9 Светлинно хало	1.0	1.0	1.0
За близо*	J 1+	J 1	J 1	J 1
BCVA за близо Add +1.00 D	J 1+			

Пациентите с първично компрометирана роговица все още не спадат към групата с добрите кандидати за рефрактивна лазерна корекция. Поради особеностите на клиничния случай се взе решение за имплантация на вътреочна леща. EDoF платформата на Oculentis Comfort осигурява корекция на хиперметропията и постигането на еметропизация. Имплантацията цели сегментът, с добавка за средна дистанция +1.50D, да съвпадне с мястото на ектазията, с което да се осигури по-добра зрителна острота за близо (Фиг. 2).

Пациентът се проследи за период от 6 месеца (Табл. 1).

ЗАКЛЮЧЕНИЕ

Въпреки че е рядко срещана, диагнозата кератоконус е възможна при пациенти с хиперметропия. Осигуряването на рефрактивна корекция с вътреочна леща, при хиперметропичен кератоконус, е добра алтернатива за пациенти със стабилни кератометрични данни.

ЛИТЕРАТУРА

1. American Academy of Ophthalmology. Section 8. External disease and cornea. Ectatic Disorders; 2011/2012. p.297-306.
2. Gulani AC. Think outside the cone: Raising keratoconus surgery to an art. Adv Ocul Care. 2010; 35-6.