

ЕМБОЛИЗАЦИЯ НА БРОНХИАЛНИ АРТЕРИИ В СЛУЧАИ НА ЖИВОТОЗАСТРАШАВАЩОКЪРВЕНЕ

Георги Тодоров¹, Чавдар Бъчваров¹,
Георги Вълчев¹, Ралица Попова¹,
Антонио Антонов², Станимир Сираков³,
Николай Цонев⁴, Елеонора Димитрова⁴

¹Катедра по образна диагностика и лъчелечение,
УМБАЛ „Св. Марина“ Варна, МУ-Варна

²Клиника по клинична хематология,

УМБАЛ „Св. Марина“ Варна, МУ-Варна

³Катедра по образна диагностика, МУ-София

⁴Клиника по медицинска онкология, УМБАЛ
„Св. Марина“, Катедра по пропедевтика на
вътрешните болести, МУ-Варна

РЕЗЮМЕ

Масивната хемоптиза е плашещо и потенциално животозастрашаващо клинично състояние. Хемоптизата представлява значимо клинично състояние с висока заболеваемост и потенциална смъртност. Бронхиалната артериография с емболизация се е превърнала в първа линия в лечението на хемоптизата. Емболизирането на бронхиалните артерии предоставя минимално инвазивно лечение дори за най-компрометираните пациенти и осигурява мост към по-окончателна медицинска или хирургична интервенция, фокусирана върху етиологията на кръвоизлива.

Ключови думи: Емболизация, бял дроб, бронхиални артерии

ВЪВЕДЕНИЕ

Масивната хемоптиза се дефинира като отхрачване на 300-600 ml кръв за 24 часа. Животозастрашаваща хемоптиза е едно от най-предизвикателните състояния срещани при критични случаи и изисква адекватно и своевременно лечение. Въпреки напредъка в поведението в интензивните отделения, масивната хемоптиза остава сериозна заплаха. Според наскоро публикувани данни, 28% от клиничните специалисти в областта пулмологията са имали случай с летален изход на пациент с масивна хемоптиза за период от 1 година. Консервативното поведение при масивната хемоптиза води до смъртност в 50% -100% от случаите (1). Емболизирането на бронхиалната артерия (BAE) е доказано като най-ефективното минимално инвазивно лечение и алтернативно на хирургичното лечение при масивна и повтаряща се хемоптиза (2).

EMBOLIZATION OF BRONCHIAL ARTERIES IN CASES OF LIFE- THREATENING BLEEDING

Georgi Todorov¹, Chavdar Bachvarov¹,
Georgi Valchev¹, Ralica Popova³,
Antonio Antonov², Stanimir Sirakov³,
Nikolay Conev⁴, Eleonora Dimitrova⁴

¹Department of Imaging Diagnostics and
Radiotherapy, Medical University of Varna, St.
Marina University Hospital, Varna, Bulgaria

²Department of Clinical Hematology,
Medical University of Varna,

St. Marina University Hospital, Varna

³Department of Imaging Diagnostics and
Radiotherapy, Medical University of Sofia

⁴Medical Oncology Clinic, St. Marina University
Hospital, Department of Propaedeutics of Internal
Diseases, Medical University of Varna, Bulgaria

ABSTRACT

Massive hemoptysis is a frightening and potentially life-threatening clinical event. Hemoptysis represents a significant clinical entity with high morbidity and potential mortality. Bronchial artery angiography with embolization has become a mainstay in the treatment of hemoptysis. Bronchial artery embolization offers a minimally invasive procedure for even the most compromised patient serving as first-line treatment for hemorrhage as well as providing a bridge to more definitive medical or surgical intervention focused upon the etiology of the hemorrhage.

Keywords: Embolization, lung, bronchial arteries, hemoptysis

INTRODUCTION

Massive hemoptysis is defined as the expectoration of 300-600 ml of blood in 24 hours. Life-threatening hemoptysis is one of the most challenging conditions encountered in critical care and requires a thorough and timely investigation. Despite advances in medical and intensive care unit management, massive hemoptysis remains a serious threat. According to recently published data, 28% of chest clinicians had experienced a patient's death from massive hemoptysis during a previous 1-year period. Conservative management of massive hemoptysis carries a mortality rate of 50%–100% (1). Bronchial artery embolization (BAE) has been accepted as the most effective minimally invasive therapy alternative to surgery for massive and recurrent hemoptysis. However, because BAE does not address the underlying disease, recur-

МАТЕРИАЛ И МЕТОДИ

Представяме 4 случая с емболизация на бронхиални артерии (двама мъже – на 16 години и 50 години, и две жени – на 8 години и на 50 години), които са имали масивна хемоптиза – повече от 500 ml за 24 часа. Пациентите са транспортирани до интервенционалния рентгенологичен сектор. Извършена е аортография чрез стандартен трансфеморален достъп, включително контрастиране на клоновете на аортна дъга, десцендентна аорта и на интерторакалните артерии (мамария). Емболизацията на бронхиалните артерии е извършена с вертебрален катетър, като са използвани емболизационни материали - поливинил-алкохолни частици (PAV), спирали и спонгостан.

Първи случай:

8 годишно момиче постъпило в болницата с хемоптизис и епистаксис. След преглед от УНГ специалист е предписана терапия за дома. След един ден пациентката постъпва отново в болницата с масивна хемоптиза – без анамнеза за белодробни и сърдечни заболявания, без данни за кървене от гастроинтестиналния тракт. Поставена е предна и задна тампонада (Фиг. 1).

Втори случай:

18 годишно момче с температура 39,2°, с прогресивна астеноадинамия, анемия и тромбоцитопения. Два дни преди постъпването в болницата пациентът е имал масивна хемоптиза (Фиг. 2).

Трети случай:

50-годишна жена с кистозна белодробна фиброза с масивна хемоптиза (300 ml за 24 часа) от два дни преди постъпването (Фиг.3).

Четвърти случай:

50 годишен мъж с белодробна туберкулоза и каверна в горен десен лоб (Фиг. 4).

След емболизирането на бронхиалните артерии всички пациенти са изписани без допълнителни усложнения и с препоръки за намалено физическо усилие.

Масивната хемоптиза представлява значима и често животозастрашаващо състояние. Бронхиалната и системната емболизация на артерии е безопасно и ефективно нехирургично лечение при пациенти с масивна хемоптиза (1). Процедурата се понася добре, с добър резултат и се постига висок клиничен успех при локализиране на кървенето. Последните данни показват, че с използването на нейонни контрастни вещества и дигитална субтракционна ангиография и в ръцете на квалифициран интервенционен рентгенолог честота на усложненията е доста ниска (3).

recurrence of hemoptysis is common and requires frequent re-embolization (2).

MATERIALS AND METHODS

We report 4 cases (2 men between 16 and 50 years of age, 2 females: an 8-year-old girl and a 50-year-old woman) of patients who have experienced a massive hemoptysis - more than 500 ml of blood in 24 hours and subsequently underwent bronchial artery embolization. The patients were transported to the interventional radiology suite and a 5 or 6 Fr vascular sheath was placed in up to right femoral artery. Aortography, including the arch and descending thoracic aorta, as well as the internal thoracic artery was performed with a 5F vertebral catheter. Superselective arteriography and embolization were performed on the branches of the bronchial arteries with polyvinyl alcohol particles - PAV, coils and gelfoam. First case: An 8-year-old girl was admitted with hemoptysis and nose bleeding. After being evaluated by an otorhinolaryngologist, she was prescribed therapy at home. A day later the patient was readmitted with massive hemoptysis without any prior history of pulmonary or cardiac disorders and normal gastrointestinal tract endoscopy with no clear bleeding source. Anterior and posterior tamponade was placed (Fig.1). Second case: An 18-year-old male with a body temperature of 39.2°C, progressive asthenodynamia, anemia, and thrombocytopenia. Two days before admission, the patient had massive hemoptysis (Fig.2). Third case: A 50-year-old female presented with cystic lung disease with massive hemoptysis (300 ml in 24 hours) ongoing for 2 days (Fig.3). Fourth case: A 50-year-old male had pulmonary tuberculosis with right upper lobe caverns. After embolization all patients were discharged with no further complications and with recommendations for reduced physical effort.

DISCUSSION

Massive hemoptysis constitutes a significant and often life-threatening respiratory emergency. Bronchial and nonbronchial systemic artery embolization is a safe and effective nonsurgical treatment for patients with massive hemoptysis (1). The procedure is well tolerated and, as a result, high clinical success is achieved in localizing and managing the bleeding. Recent reports have demonstrated that, with the use of nonionic contrast and digital subtraction angiography in the hands of a skilled interventional radiologist, the actual incidence of these complications is quite low (3). The long-term success of this procedure is limited by the recurrence of hemoptysis in a significant number

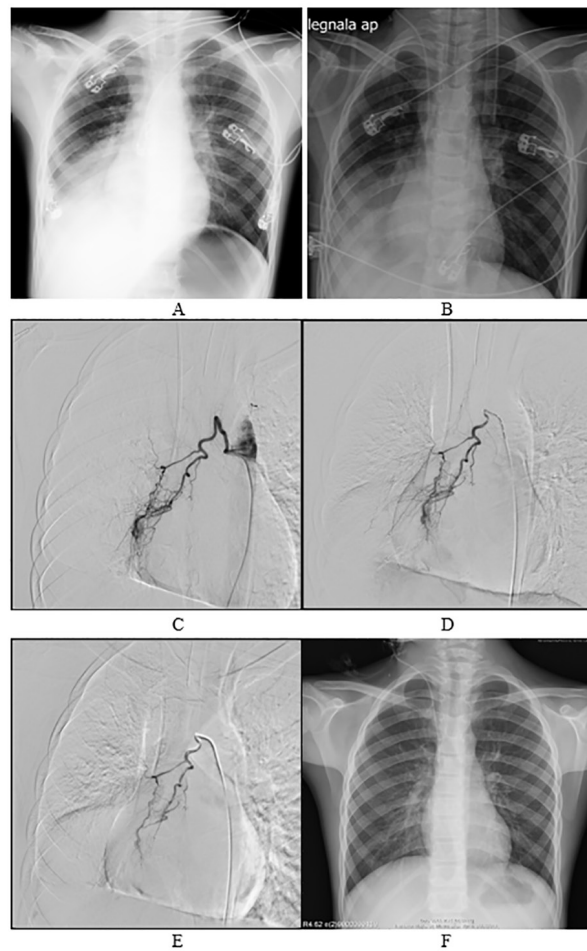


Fig.1. A. X-ray on the day of admission showing right basal consolidation. B. X-ray two days after embolization. C. Diagnostic angiography. D and E. Embolization with PAV particles 700 μ m; F. X-ray 30 days after embolization

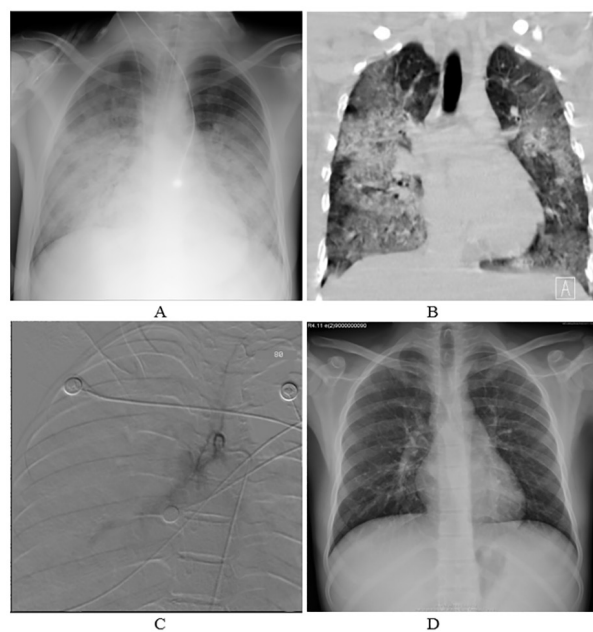


Fig.2. A. X-ray on the day of admission; B. CT examination; C. Embolization with gelfoam; D. X-ray 2 weeks after embolization

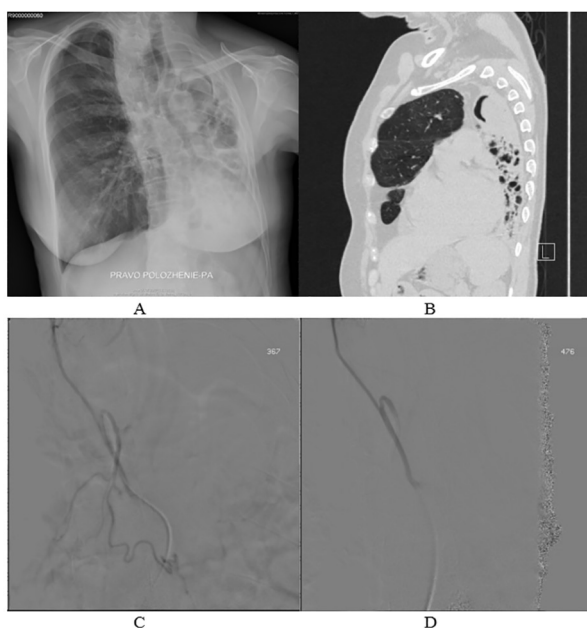


Fig.3. A. X-ray on the day of admission; B. CT examination; C and D. Embolization with gelfoam

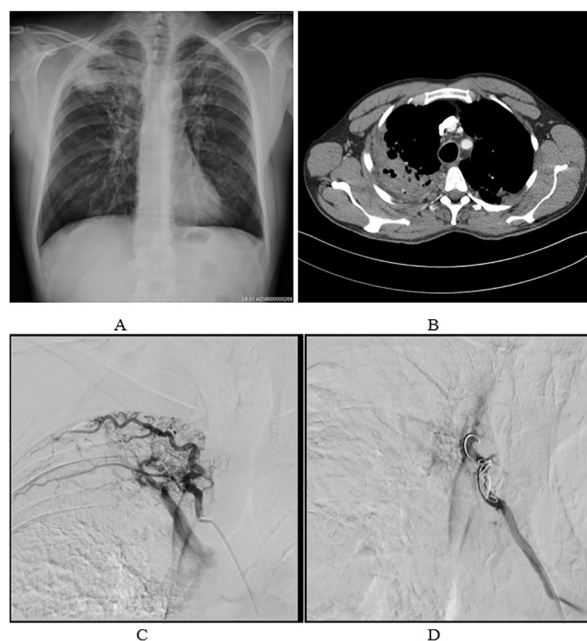


Fig.4. A. X-ray on the day of admission; B. CT examination; C. Diagnostic angiography; D. Embolization with coil

Дългосрочният успех на тази процедура при значителен брой пациенти (10-52%) е ограничен от възможността за поява на повторна хемоптиза. Процентът на рецидивирание зависи от няколко фактора, включително състоянието на първичното заболяване, адекватността на процедурата и наличието на небронхиална колатерална мрежа. Причините за повторно късно кървене са непълна емболизация, реканализация на емболизирания съд, развитие на други колатерални съдове и прогресиране на

of patients (10-52%). The recurrence rate depends on several factors including the primary disease condition, adequacy of the procedure and presence of non-bronchial systemic collaterals. The causes of delayed recurrence include incomplete embolization, recanalization of the embolized vessel, development of other systemic collaterals, and progression of the underlying disease. In several reports, the major conditions in which recurrence has been noted include tuberculosis, aspergilloma and lung cancer (4,5). Definitive treatment of the underlying condition is essential to pro-

основното заболяване. Според литературните източници основните причини за повторна хемоптиза включват туберкулоза, аспергилом и рак на белия дроб (4, 5). В случаи на периодично кървене, повторената емболизация на бронхиалните артерии е с голям успех (6).

Адрес за кореспонденция:

д-р Георги Тодоров, д.м.
Катедра по образна диагностика и лъчелечение
Медицински университет - Варна
УМБАЛ „Св. Марина” - Варна,
бул. Хр. Смирненски 1, 9010
e-mail: georgitodorovv@abv.bg

vide cure of the disease. In cases of recurrent bleeding, repeat BAE has proven useful (6).

Address for correspondence:

Georgi Todorov, MD
Department of Imaging Diagnostics and Radiotherapy,
Medical University of Varna,
St. Marina University Hospital, Varna
1 Hr. Smirnenki Blvd,
9010 Varna
Bulgaria
e-mail: georgitodorovv@abv.bg

REFERENCES

1. W. Yoon, J.K. Kim, Y.H. Kim, et al. Bronchial and nonbronchial systemic artery embolization for lifethreatening hemoptysis: A Comprehensive Review. *Radiographics*. 2002;22(6):1395-1408.
2. S. Woo, C.J. Yoon, J. W. Chung, et al. Bronchial Artery Embolization to Control Hemoptysis: comparison of N-butyl-2-cyanoacrylate and polyvinyl alcohol particles. *Radiology*, 2013;269(2):594-602.
3. G.M. Brinson, P.G. Noone, M.A. Mauro, et al. Bronchial artery embolization for the treatment of hemoptysis in patients with cystic fibrosis, *Am J Respir Crit Care Med*, 1998;157(6):1951-1958.
4. O. Katoh, T. Kishikawa, H. Yamada, et al. Recurrent bleeding after arterial embolization in patients with hemoptysis. *Chest*, 1990; 97:541-546
5. PYT Goh, M Lin, N Teo, DES Wong. Embolization for hemoptysis: a six-year review. *Cardiovasc Intervent Radiol*, 2002;25:17-25.
6. D.N. Srivastava, M.Jana, A. Bhalla, et al. Bronchial artery embolization in pulmonary diseases: Current scenario, *JIMSA*, 2013;26(1):69-71.