

# ПЪРВИЧНО ЕНДОПРОТЕЗИРАНЕ НА ГОЛЕМИ СТАВИ ПРИ БОЛЕСТТА НА ПЕЙДЖЕТ - КЛИНИЧЕН ОПИТ

Николай Коларов

*Катедра по ортопедия и травматология, Факултет по медицина,  
Медицински университет – Варна*

## PRIMARY LARGE JOINT ENDOPROSTHESIS IN PAGET'S DISEASE. CLINICAL EXPERIENCE

Nikolay Kolarov

*Department of Orthopedics and Traumatology, Faculty of Medicine,  
Medical University of Varna*

### РЕЗЮМЕ

Болезтта на Пейджет е идиопатично състояние на анормално костно ремоделиране, като нормалната кост се замества чрез активно взаимодействие между прекомерната костна резорбция и анормалното образуване на новата кост. Състоянието всеки път показва при пациенти на възраст над 40 години асимптоматични лезии, открити случайно на рентгенови снимки. Диагнозата се поставя с рентгенови снимки, показващи характерни находки на лезии с дифузен бластичен вид и лабораторни изследвания, показващи повишена серумна ALP и повишени напречни връзки на колаген в урината. Лечението е наблюдение при асимптомни пациенти. Медикаментозно лечение с бифосфонати е показано при симптоматични пациенти.

**Ключови думи:** първично ендопротезиране, болест на Пейджет

### ABSTRACT

Paget's disease is an idiopathic condition of abnormal bone remodeling in which normal bone is replaced by an active interaction between excessive bone resorption and abnormal new bone formation. The condition is always observed in patients over 40 years of age with asymptomatic lesions discovered incidentally on radiographs. The diagnosis is made with radiographs showing characteristic findings of lesions with a diffuse blastic appearance and laboratory tests showing elevated serum ALP and increased urinary collagen cross-links. Treatment in asymptomatic patients is observation. Medical treatment with bisphosphonates is indicated in symptomatic patients.

**Keywords:** primary endoprosthesis, Paget's disease

### ВЪВЕДЕНИЕ

Сър Джеймс Пейджет (11.01.1814–30.12.1899 г.) е английски хирург и патолог. През 1877 г. открива и описва болест свързана с деформация на костите. Тази деформация е известна още и като деформиращ остейт.

Болезтта на Пейджет е локализирана хронична остеопатия характеризираща се с остео-кластна дисфункция, повишена костна резорбция и последваща компенсаторна формация на изменена кост с хаотична микроструктура. Всяка кост може да бъде засегната от болестта на Пейджет, но най-често, до 80% от случаите, се засягат тазът и долният крайник. То може да протече безсимптомно или да причини появата на слаба болка и деформация на засегнатата кост (3).

Етиология - Болестта на Пейджет е второто по честота заболяване на костите свързано с ремоделиране на костта. Засяга 1–2% от бялата раса, много по-рядка е при черната и жълтата раса. Съотношението на мъже жени е 3:2 и се манифестира на възраст над 55 години. Съществува фамилна обремененост при 15–30% от случаите. Факторите, водещи до появата на заболяването, са както генетични, така и свързани с околната среда. Най-честото усложнение на костната болест на Paget е остеоартритът. Остеоартрит се среща при до 50% от пациентите и се развива в стави, съседни на засегнатата кост (2). Патологичната фрактура също е често срещана поради фокални области на отслабена кост (фиг. 1).



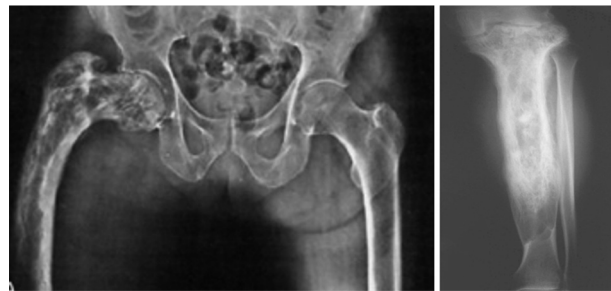
Фиг. 1. Сър Джеймс Пейджет

Патофизиология - Болестта на Пейджет е хронично прогресиращо заболяване, обхващащо една или повече кости. Установено е, че началната лезия е свързана с локално увеличение на остеокластната костна резорбция, последвана от ускорена костна формация. Поради бързите костни промени новообразуваните колагенни влакна не са правилно ориентирани, а хаотично разпръснати. Резултатът е мозаична структура от преплитачи се и ламеларни кости, предизвикваща механична инсуфициенция, водеща до повишена чупливост и деформация.

Клинична картина и диагностика - Клиничната картина в началото е оскъдна. Възможна е появата на болки и ставна скованост в засегнатия костен сегмент. При съмнения за болестта на Пейджет трябва да се направят нативни рентгенови снимки и нива на серумната алкална фосфатаза, калций и фосфат (5) (фиг. 2).

Характерните рентгенови находки включват следното:

- Повишена костна склероза;



Фиг. 2. Рентгенографи с болест на Пейджет

- Анормална архитектура с груба кортикална трабекулация или кортикално удебеляване;
- Уголемяване на костите в областта на метаепифизите.

Ставно протезиране при болестта на Пейджет - По литературни данни ендопротезирането на големите стави, засегнати от болестта и с напреднала артроза, е консенсусно (1,4). Проблеми при провеждане на оперативното лечение могат да възникнат поради механичната слабост на костта, нарушената костна биология/репарация и наличие на деформации в зоната на ставните краища на костите.

ЦЕЛТА на доклада е да представи проследяването на пациенти с остеоартрит при болестта на Пейджет, които са ендопротезирани при съответни индикации.

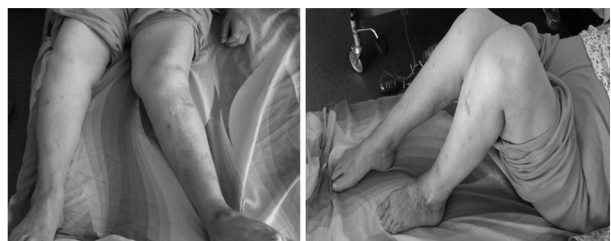## МАТЕРИАЛИ И МЕТОДИ

В клиниката по ортопедия и травматология на МБАЛ „Св Анна“ – Варна, в периода 2014–2016 г. бяха оперирани двама пациенти с остеоартрит при болестта на Пейджет.

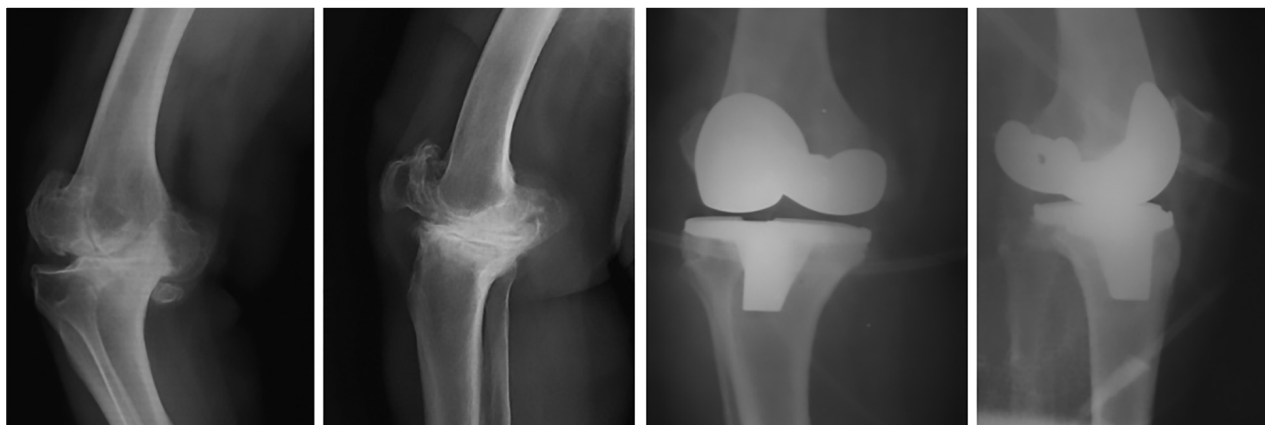
## ДИСКУСИЯ

При единия клиничен случай беше направена поетапна смяна на двете коленни стави, а при другия клиничен случай се осъществи тотална смяна на тазобедрена става. Проследяването се осъществи за период от една година, съответно на третия, шестия и дванадесетия следоперативен месец.

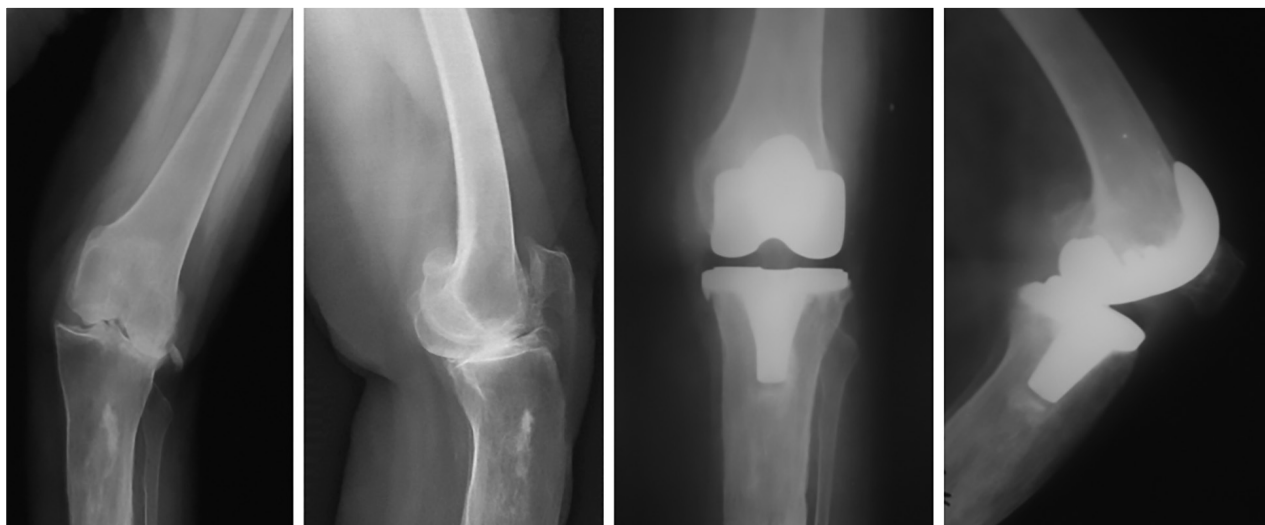
Клиничен случай А - жена, на 64 години, с остеоартрит на двете коленни стави при болестта на Пейджет, представени на фиг. 3.



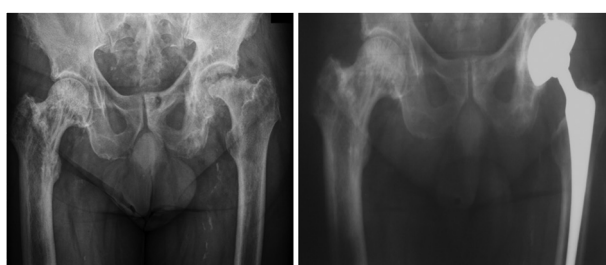Фиг. 3. Клиничен случай А с двустрана гонартроза при болестта на Пейджет



Фиг. 4. Предоперативни и постоперативни рентгенови графии на лява колянна става на клиничен случай А



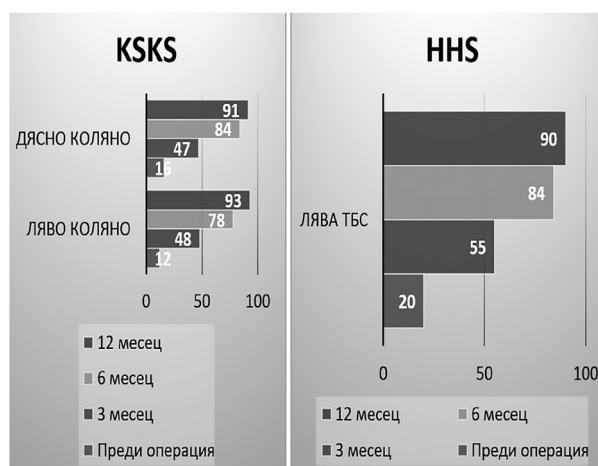
Фиг. 5. Предоперативни и постоперативни рентгенови графии на дясна колянна става на клиничен случай А



Фиг. 6. Диагностична и постоперативна снимка на тазобедрени стави при клиничен случай Б

Клиничен случай Б - мъж, на 61 години, с остеоартрит на тазобедрената става при болестта на Пейджет.

Отчетените резултатите по KSKS за коленните стави и по HHS за тазобедрената става са представени на фиг. 7.



Фиг. 7. Постоперативни резултати по KSKS и HHS на клиничен случай Б

## ИЗВОДИ

Клиничните случай с болестта на Пейджет в нашето изследване демонстрират отлични функционални резултати за срока на следоперативно проследяване (24 месеца). Не се установиха рентгенови белези за асептично разхлабване на ендопротезните компоненти. Не се наложи ревизия на ендопротезите по повод периоперативни усложнения при адекватна бифосфонатна терапия. Пациентите с болест на Пейджет могат успешно да бъдат ставно ендопротезирани при съответни индикации.

## ЛИТЕРАТУРА

1. Popat R, Tsitskaris K, Millington S, Dawson-Bowling S, Hanna SA Total knee arthroplasty in patients with Paget's disease of bone: A systematic review, World J Orthop. 2018 Oct 18;9(10):229-234. doi: 10.5312/wjo.v9.i10.229. eCollection 2018 Oct 18.
2. Semin Arthritis Rheum. 1994 Paget's disease of bone: orthopedic complications. Feb;23(4):250-2. doi: 10.1016/0049-0172(94)90049-3. PMID: 8009242
3. Singer FR, Bone HG 3rd, Hosking DJ, et al: Paget's disease of bone: an Endocrine Society clinical practice guideline. J Clin Endocrinol Metab 99 (12):4408-22, 2014. doi: 10.1210/jc.2014-2910. PMID: 25406796.
4. Tyagi V, Lajam C, Deshmukh AJ Total Hip Arthroplasty in Paget's Disease A Review.. Bull Hosp Jt Dis (2013). 2016 Nov;74(4):270-274.
5. Zollinger H, Gampp R, Dambacher MA. [Diagnosis and therapy of Paget's osteodystrophy deformans of the hip].. Z Orthop Ihre Grenzgeb. 1990 May-Jun;128(3):249-53. doi: 10.1055/s-2008-1039989.

**Адрес за кореспонденция:**  
гл. ас. д-р Николай Коларов, д.м.  
Катедра по ортопедия и травматология  
ул. „Марин Дринов“ 55  
Варна, 9000  
e-mail: nikolai.kolarov@mu-varna.bg