Тимпанотомия или тимпаностомия

Н. Георгиева, В. Йовчева, Хр. Златанов
УНГ–клиника, Военномедицинска академия – София

Резюме:

Цел: Да се сравнят обективно постоперативните резултати при деца със серозен отит, на които са били извършени едноетапно тимпанотомия или тимпаностомия заедно с аденотомия.

Материал и методи: Сравнителен анализ на данни от прегледа и обективните изследвания (акустична ринометрия, тимпанометрия, аудиометрия) пред- и постоперативно на 248 пациенти на възраст от 2 до 9 години, оперирани (аденотомия с тимпанотомия или тимпаностомия) в УНГ клиника, ВМА – София за период от 2 години. При всички тези пациенти е проведена и подходяща постоперативна консервативна терапия.

Резултати: 98 % от пациентите, на които е извършена едноетапно тимпанотомия и аденотомия, показват същите резултати като тези, на които е извършена аденотомия с тимпаностомия.

Изводи: Извършването на тимпаностомия с поставяне на вентилационни тръбички не дава по-добри резултати от тимпанотомията. Тимпанотомията обаче има значително по-кратък възстановителен период и по-малко усложнения. И в двата случая е желателно едноетапно да се извърши и аденотомия с оглед освобождаване на епифаринкса и подобряване на вентилацията на средното ухо.

Подходящата консервативна терапия след такива операции също е от голямо значение за по-бързо възстановяване и по-добри резултати.

Ключови думи: Серозен отит, тимпанотомия, тимпаностомия, аденотомия

Въведение

Хроничният серозен отит (Otitis media with effusion – OME) представлява хронично негнойно възпаление на средното ухо, при което в кухината на средното ухо се задържа течност с различен вискозитет. Това е най-често срещаното заболяване на ушите в детска възраст, което в голяма част от случаите се налага да бъде лекувано оперативно.

Засяга около 60–70% от децата и има два възрастови пика – около 2-годишна възраст (когато децата започват да посещават ясли, детски градини) и 6–7-годишна възраст (започване на училище).

Може да бъде едностранен, но 2 пъти по-често засяга и двете уши.

Честотата му е еднаква и при двата пола.

Високата честота на това заболяване при децата се дължи на:

- анатомични особености – по-къса, с почти хоризонтален ход и с по-тясно отвърстие Евстахиева тръба (ЕТ); увеличена по размер аденоидна вегетация, блокираща фарингеалните остиуми на ЕТ.
- по-честите инфекции на горните дихателни пътища (ГДП) в детска възраст.
- недоразвит имунитет.

Клиника

Най-честият симптом е намален слух (родителите забелязват, че детето увеличава звука на телевизора, не реагира на повикване). При повечето от тези

деца се забелязват и симптомите на увеличена аденоидна вегетация (затруднено носно дишане, спане с отворена уста, хъркане).

В анамнестичен план родителите съобщават за алергии, чести боледувания от остри ринофарингити.

При прегледа се виждат помътнени и хлътнали тъпанчеви мембрани с ниво-течност зад тях, уголемена аденоидна вегетация.

Допълнително извършваме и **функционални изследвания,** за да обективизираме клиничната находка:

- Тимпанометрия (фиг. 1) – установяват се криви тип B (плоска) или тип C:

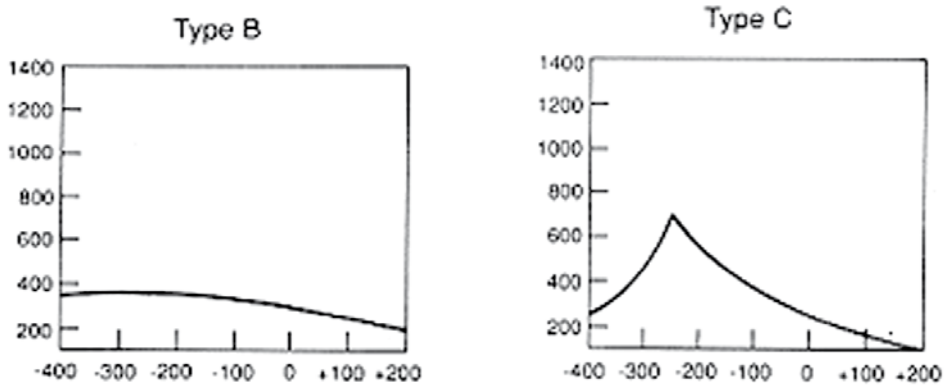

Фиг. 1. Типанометрии – тип B (ляво) и тип C (дясно)

- Функция на Евстахиевата тръба(ETF) – нарушена.
- Аудиометрия (когато е възможно, в зависимост от възрастта на детето) – установяваме проводно намаление на слуха (най-често въздушната проводимост достига до 30-40 dB за ниските честоти) – фиг. 2:

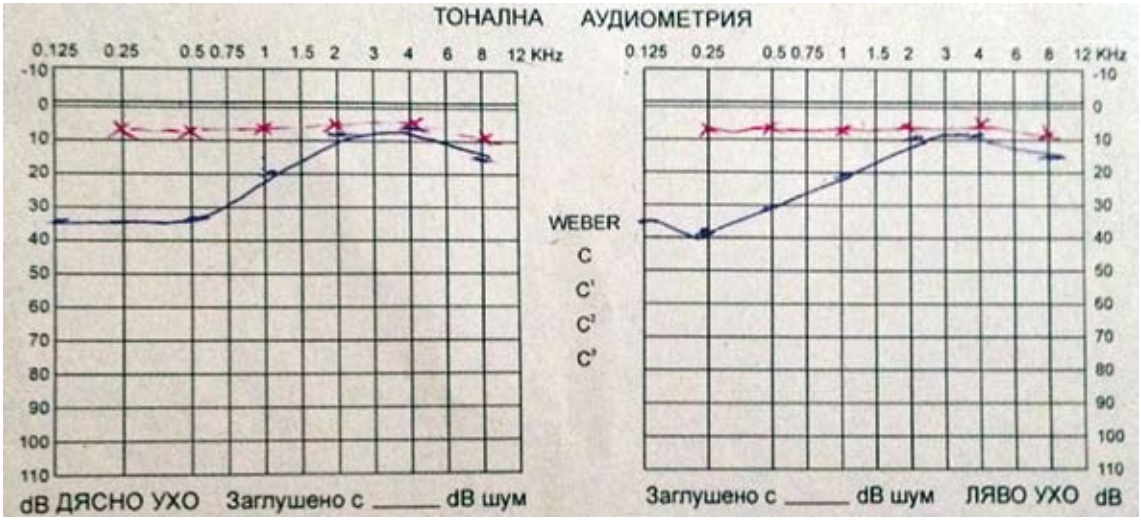

Фиг. 2. Аудиометрия, показваща проводно намаление на слуха

- Акустична ринометрия (фиг. 3) – данни за намален въздушен поток в задните отдели на носа и епифаринкса:



Фиг. 3. Акустична ринометрия

Лечение

При пациенти с доказан ОМЕ винаги започваме с **консервативно лечение**, включващо назални деконгестанти и води за лаваж, антихистамини, имуностимулатори.

При липса на задоволителен резултат, потвърден и от функционалните изследвания, предлагаме **оперативно лечение** – едноетапно извършване на аденотомия с тимпанотомия или тимпаностомия.

За период от 2 години в УНГ-клиника на ВМА – София са оперирани 248 пациенти с едно- или двустранен хроничен среден отит на възраст от 2 до 9 години.

Според вида на секрета, аспириран след миринготомията, разделихме оперираните пациенти в 3 относително еднакви групи (фиг. 4).

Фиг. 4. Групи пациенти според вида на секрета и последващата опер.интервенция

Проследихме пациентите за период от 1 година с контролни прегледи на 7, 14 и 30 постоперативен ден, на 3-ти, 6-ти и 12-ти месец.

На всяка контролна визита освен физикален преглед провеждахме и горепосочените функционални изследвания за обективизиране на резултата.

Резултати

Фиг. 5.

Както се вижда от графиката (фиг. 5), процентът на пълно възстановяване е висок и при трите групи пациенти, но процентът на усложненията е значително по-висок при групата с тимпаностомия (фиг. 6) :

Фиг. 6. Усложнения (в %)

Усложненията, които наблюдавахме при нашите пациенти, са ранно изпадане на тръбичката или прекалено дългото ѝ задържане и запушване на вентилационната тръбичка.

Други възможни усложнения са възпаление на външно/средно ухо, незатваряне на тимпаностомния отвор/перфорация, тимпаносклероза, атрофия и/или ретрахиране на pars tensa на мембраната.

Друг критерий, по който сравнявахме трите групи, е периодът на възстановяване.

Вижда се, че този период е значително по-голям при тимпаностомираните пациенти (фиг. 7).

Фиг. 7. Възстановителен период (в дни)

Изводи

Осигуряването на вентилация на средното ухо чрез премахване на обструкцията на ЕТ в епифаринкса (аденотомия) гарантира добри постоперативни резултати, независимо дали е поставена вентилационна тръбичка, или не.

Процентът на пълно възстановяване при тимпанотомия и тимпаностомия е почти еднакъв, за

сметка на това процентът на усложнения след тимпаностомия е три пъти по-голям.

Едноетапната аденотомия с тимпанотомия е бърз и сигурен оперативен метод за дефинитивно решаване на проблемите с обструкция на носното дишане и проблемите от страна на средното ухо в детска възраст.

Литература:

1. Gleeson M., Browning G., Burton M., Clarke R. Scott-Brown's Otorhinolaryngo logy, Head and Neck Surgery, 7th Edition, 2008, Vol. 3, p. 3388-3390
2. Alper CK, Bluestone CD, Casselbrant ML, et al. Advanced Therapy of Otitis Media; 2000, p. 17-20
3. Bluestone CD. Definitions, terminology, and classification. In: Rosenfeld RM, Bluestone CD, editors. Evidence-based otitis media. Hamilton (ON): BC Decker; 1999. p. 85-103
4. Cummings CW, Flint PW, Haughey BH et al. Cummings Otolaryngology: Head & Neck Surgery, 4th ed., 2005, ch. 133
5. Lalwani AK. Current Diagnosis & Treatment: Otolaryngology Head and Neck Surgery, 2nd edition. 2008, LANGE. Chapter 49
6. Corbridge RJ, Hellier W PR. Essential ENT Practice. 2001. p. 100-103
7. Corbridge R, Steventon N. Oxford handbook of ENT and Head and Neck Surgery. 2006. Ch.13

Адрес за кореспонденция:

Клиника по ушно–носно–гърлени болести
Военномедицинска академия – София
бул. „Св. Георги Софийски“ № 3, ет. 16
София 1606, България