Хирургични техники за корекции за носната база

Nasal base correction surgical techniques

Пл. Недев, Г. Илиев, М. Милков

Медицински университет – Варна

Резюме

Настоящата статия има за цел да обсъди предимствата и недостатъците на хирургичните техники, използвани за стесняване на носната база. Известни са редица техники, но правилният избор на достъп и подходяща техника изисква точна оценка на широчината на носната база и на изграждащите я структури. Прави се заключение, че европейският нос се нуждае от по-консервативна хирургична техника, като най-подходяща се оказва тази на Weir и нейните различни варианти.

Ключови думи: стесняване на носна база, хирургични техники

Abstract

The aim of this paper is to discuss the advantages and disadvantages of the surgical treatment of the nasal base narrowing. Several different techniques exist, but proper selection of an appropriate approach or combination of techniques first requires evaluation of nasal base width and structure. We conclude that in most of the cases Caucasian nasal base needs more conservatine surgical treatment. Based on that we prefere Weir's technique and its modifications.

Key words: nasal base narrowing, surgical techniques

Увод

Назалната база често е пренебрегвана при началното планиране на хирургичните корекции на носа. Непълното планиране на необходимите корекции на носната основа може да компрометира крайния постоперативен резултат. Настоящата статия разглежда различните хирургични техники за корекция на носната база.

Най-често се използват видове хирургични техники за стесняване на носната база, като например резекция на вестибуларната колумеларна кожа, клиновидна и/или елиптична ексцизия, VY-техника на Bernstein, серклажни сутури, както и комбинации от тях. Една от най-старите познати техники е тази на Weir от 1892 г.

Формата и широчината на носната база зависят от редица фактори: етническа принадлежност, пол, генетично обусловени особености на лицевата конструкция, вродени анатомични деформитети, травми, предходни ринопластики и др. Известни са разнообразни техники за корекция на носната основа, но за да се избере най-подходящата, е необходимо сериозна оценка на значението на носната база и възможностите за нейната промяна в зависимост от анатомичните особености на конкретния пациент, вида на оперативната интервенция и очакваните резултати. Различните видове компликации включват стенози, стриктури, колапс или външни деформитети, видими демаркационни линии, както и функционални увреждания – обструкция и др.

Видове хирургични техники

1. Техника на Weir (фиг. 1)



Фиг. 1. Техника на Weir

Техниката се състои в клиновидна резекция във вътрешната част на носната база, като се избягва нарушаване целостта на външната част на ноздрата. Основното ѝ предимство е липсата на външен разрез и съответно липсата на белег по кожата. Тази техника не позволява големи промени в широчината и стеснението на входа на носната кухина. Поради това е приложима при желани малки промени в ноздрите.

2. Клиновидна резекция от външната страна на ноздрите (фиг. 2)



Фиг. 2. Клиновидна резекция от външната страна на ноздрите

Тази техника предполага по-значими промени (стеснение и намаление) на формата на ноздрите. Тя се прилага предимно при африкански и азиатски тип носове.

3. Клиновидна резекция, обхващаща външната част и прага на ноздрата (фиг. 3)



Фиг. 3. Клиновидна резекция, обхващаща външната част и прага на ноздрата

При тази техника може да се резецира и малко парченце от аларните хрущяли. Това също е радикална и позволяваща по-големи промени оперативна техника.

4. Техника на Cummings (фиг. 4)



Фиг. 4. Техника на Cummings

Освен резекция в основата на ноздрите, се предприема и умерена ексцизия и по предния ръб на носните криле (непосредствено пред каудалния край на аларните хрущяли). Техниката позволява още по-агресивно поведение към формата и обема на ноздрите и предполага по-големи видими следоперативни резултати.

5. Дъгообразна клиновидна резекция на външната част на ноздрата (фиг. 5)



Фиг. 5. Дъгообразна клиновидна резекция на външната част на ноздрата

Прилага се предимно при африкански и азиатски носове и води до значително медианизиране на ноздрите и стеснение на входа на носа.

6. Серклажна техника (фиг. 6)

Фиг. 6. Серклажна техника

След провеждането на два симетрични разреза пред входа на носната кухина се освобождават меките тъкани, част от мастната тъкан и пириформения лигамент. Провеждат се стесняващи сутури с нерезорбируем конец, който се пристяга симетрично и дозирано, така че се стесняват ноздрите от тяхната базална част.

7. VY техника на Bernstein (фиг. 7)

Фиг. 7. VY техника на Bernstein

Тази хирургична техника се състои в провеждането на инцизия в областта на назолабиалната гънка, последвана от ретракция с помощта на кукичка. По този начин се образува V-образна рана, която след зашиване образува Y-образна ивица в назолабиалната гънка. Обикновено са достатъчни 3-4 сутури с 5 00 монофиламентен конец. Броят на сутурите определя и степента на стеснение. Целта на тази техника е да медиализира аларния ръб и да намали ноздрите със средно 2 мм. В същото време може да се приложи и едностранно, при асиметрия на ноздрите. Владеенето на тази техника позволява на хирурга да варира според конкретния случай и независимо от асиметрията на носните крила, да постигне оптимални резултати.

Обсъждане

Корекцията на носната база не може да се приеме за рутинна хирургична интервенция, съпровождаща риносептопластичните процедури. Според различни автори необходимостта от хирургия на носната база в съчетание с ринопластика е между 15 и 20% (Russell W. H. Kridel, Richard D. Castellano), а други считат, че допълнителната редукция на носната база е необходима в значително по-голям процент (Tardy et al.).

При европейския тип нос необходимостта от този вид хирургична корекция е значително по-рядка в сравнение с африканския или азиатския нос. Това произхожда от факта, че при европейците носната база е по-скоро с формата на равностранен триъгълник. Ноздрите са обикновено със същата ширина като на колумелата и тяхната най-дълга ос е ориентирана на около 45° ъгъл спрямо срединната линия. Много почести са различията и асиметриите при другите типове носове (фиг. 8).

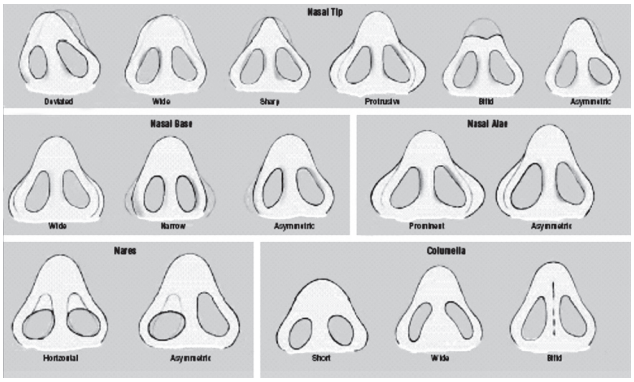

Фиг. 8. Класификация на деформитетите на носната база според Bernstein (1972)

Нашето мнение е, че към модификация на носната база се пристъпва относително рядко, и то при категорични естетични показания – широк нос, асиметрия и дисхармоничност на носа, вторична ринопластика и др. Съобразявайки се с факта, че европейският нос се нуждае от по-консервативна хирургична техника, най-подходяща се оказва тази на Weir и нейните различни варианти.

Литература

1. Bohluli, B., Moharamnejad, N., Amin Yamani, Nasal Base Surgery, Oral and Maxillofacial Surgery Clinics of North America, Volume 24, Issue 1, February 2012, Pages 87-94
2. Eric J. Dobratz, Peter A. Hilger Techniques of columellar and alar nasal reconstruction. Original Research Article Operative Techniques in Otolaryngology-Head and Neck Surgery, Volume 22, Issue 1, March 2011, Pages 59-64
3. Wier RF. On restoring sunken noses without scarring the face. N Y Med J. 1892, 56: 449-454
4. Daniel RK. The Nasal Base: Aesthetic Plastic Surgery-Rhinoplasty. Boston, Mass: Little Brown & Co Inc; 1993: 307-312
5. Russell W. H. Kridel, Richard D. Castellano. A Simplified Approach to Alar Base Reduction.A Review of 124 Patients Over 20 Years
6. Bernstein L. Esthetic anatomy of the nose. Laryngoscope. 1972; 82: 1323-1330
7. Tardy ME, Patt BS, Walter MA. Alar reduction and sculpture: anatomic concepts. Facial Plast Surg. 1993; 9: 295-305