Видеоларингостробоскопията в ларингологичната практика

Videolaryngostroboscopy in the Laryngological Practice

Д. Досков[1], Д. Доскова[1], Хр. Френгов[2]

[1]Катедра по оториноларингология – глава и шия, Медицински факултет, Медицински университет – София
[2]Катедра по логопедия, Факултет „Обществено здраве“, Югозападен университет „Неофит Рилски“ – Благоевград

Резюме

Цел: Да се направи преглед на видеоларингостробоскопа и видеоларингостробоскопията като уникални диагностични инструменти в ларингологичната практика.
Материали и методи: Авторите споделят своя опит при прилагането на видеоларингостробоскопията на 113 пациенти с различна ларингеална патология. Изследвани са следните параметри на вибраторната активност на глотиса: симетричност, амплитуда, степен на затваряне, адинамичен сегмент.
Резултати и изводи: Видеоларингостробоскопията е един от най-информативните методи при изследване на органичната ендоларингеална патология и засега все още единствена възможност за визуална оценка в реално време на функцията на глотиса.
Видеоларингостробоскопският образ е незаменим обективен критерий за оценка и контрол на проведеното консервативно и фонохирургично лечение.
Получените резултати могат да бъдат архивирани и съхранявани в софтуерна информационна банка и съответно точно възпроизвеждани при нужда.

Ключови думи: видеоларингостробоскопия, вибраторна активност, глотис, симетричност, амплитуда, степен на затваряне, адинамичен сегмент.

Abstract

Aim: To review the videolaryngostroboscope and the videolaryngostroboscopy as unique diagnostic instruments in the laryngiologic practice.
Methods: The authors share their experience into applying the videolaryngostroboscopy on 113 patients with different laringial pathology.
The following parameters of the vibratory activity of the glottis have been examined: symmetricalness, amplitude, degree of closure, adynamic segment.
Results and conclusions: The videolaryngostroboscopy is one of the most informative methods for examining the organic

Стробоскопията е физико-оптичен метод, позволяващ регистриране на бързи движения, които несъвършената човешка ретина не може да разграничи (тя идентифицира като отделни движения не повече от 5 до 8 в секунда). Поради тази особеност движенията на глотиса по време на фонацията са събирателен образ в медианна позиция. За първи път Oertrel, 1878 година, прилага стробоскопичния ефект за регистриране на бързите колебания на гласните гънки от 44 до 2000 пъти в секунда. В България Максимов (1983) и Каров (1990) изтъкват диагностичните възможности на стробоскопията при ларингеалната патология. Те са използвали електронни стробоскопи без възможности за видео регистрация и съхранение на образа. Стробоскопският ефект се получава чрез използването на високофреквентна импедансна лампа (ксенонова), позволяваща осветяване на движенията на глотиса до 5 секунди. По този начин фонаторните колебания се заместват със забавени, достъпни за наблюдение зри-

Ив. Максимов

endolaringial pathology and is the only possibility to visually examine and evaluate the function of the glottis in real time.|
The videolaryngostroboscopical image is an irreplaceable objective criteria for evaluation and control of the conducted conservative and phonosurgery treatment.
In conclusion, the received results could be archived and preserved into a software-informational bank and accurately reproduced when needed.

Key words: videolaryngostroboscopy, vibratory activity, glottis, symmetricalness, amplitude, degree of closure, adynamic segment

телни възприятия, които притежават всички свойства на реалните колебания.

Съществуват две възможности за наблюдение на вибраторната активност на глотиса:

1. ***Застинал неподвижен образ (стробоскопичен комфорт)*** в резултат на съвпадение на броя на честотата на осветяване с ксеноновата лампа с честотата на колебание на гласните гънки.
2. ***Подвижен образ („пътуващ“ модел на движение)*** при несъвпадение на двете честоти на осветяване и на движение на глотиса.

Вибраторните критерии включват ***фактори за преценка във времето*** (симетрия и амплитуда на движение, както и степен на затваряне на глотиса) и ***оценка на функциониране на мукозата*** на гласната гънка ***(вибраторен „арест“).***

Въвеждането на видеоларингостробоскопията позволи:

1. Увеличение на образа
2. Динамичен анализ на стробоскопската картина
3. Съхраняване на образа в компютърна банка

Материал и методика

За период от 3 години (2008-2011) бяха стробоскопично проследени 113 пациенти с различна ларингеална патология, диагностицирани с индиректна ларингоскопия (**Вж. Табл. 1)**

Таблица 1. Брой и разпределение на видеоларингостробоскопиите по нозологични единици

Диагноза		Брой
Ларингеална парализа		60
Дисфония	Хиперкинетична форма	20
	Хипокинетична форма	10
Възпалително-реактивни образувания на глотиса		15
Кератоза		8
Общо		113

Изследвахме ***вибраторната активност*** при 60 болни с ларингеална парализа, 30 – с функционална дисфония (от които – 20 с хиперкинетична форма и 10 с хипокинетична); 15 с възпалително-реактивни образувания на глотиса и 8 пациенти с кератоза. Видеоларингостробоскопията осъществихме посредством системи на фирмите ATMOS и KAY PENTAX, позволяващи ***видеорегистрация и принтиране*** на ларингеалната находка. За да надникнем в биомеханиката в движението на гласните гънки и цялостния вибраторен цикъл използвахме следните параметри:

1. ***Стробоскопичен комфорт*** (нормална вибраторна активност на глотиса).
2. ***Фонаторна дискинезия*** (наличие на апериодични по честота колебания и амплитуда на движение).
3. ***Зона на вибраторен „арест“*** (липса на колебания на глотиса в определен участък).
4. ***Степен на затваряне на глотиса*** по време на фонация.

Резултати и обсъждане

Оценката на ***вибрационните модели и критерии*** при видеоларингостробоскопията се базира на съвременните анатомо-физиологични схващания (Hirano, 1981) за микроструктурата на гласните гънки (многослойна с различни механични свойства), реагираща различно на честотата и интензитета на фонацията. Структурните лезии и функционалните отклонения създават ***абнормални отговори на вибриране*** на глотиса.

Според нас по-важните приложения на видеоларингостробоскопията са:

1. При диагнозата и диференциалната диагноза на ***функционалната дисфония***: при фсички пациенти с хиперкинетична дисфония (20)

амплитудите на движение на глотиса бяха намалени и фазата на затваряне увеличена, докато при хипокинетичните дисфонии (10) се наблюдаваше обратната картина.

2. При диференциалната диагноза на ***едностранната ларингеална пареза*** (60 пациенти) от артрит на крико-аритеноидната става. При парезата поради загуба на мускулния тонус наблюдавахме големи амплитуди на движение на мукозата и мускула на гласната гънка ***(фонаторна дискинезия)***, докато при анкилоза вибраторният модел е без отклонения.
3. При диагнозата на процеси с ***инфилтрация на лигавицата в гласовия мускул***. При 5 от 8 случая с кератоза видеоларингостробоскопията показа наличие на вибраторен „арест“ в областта на инфилтрацията. Впоследствие бе доказан биопсично ларингеален карцином.
4. При ***функционалната оценка на фонохирургичния ефект***: при 15 пациенти с възпалително-реактивни образувания, третирани посредством микроларингохирургия, динамичното видеоларингостробоскопично наблюдение показа следоперативно ***напълно възстановен вибраторен цикъл***, за разлика от ***фонаторната дискинезия предоперативно*** **(Вж Фиг. 1 и Фиг. 2)**

Заключение

Видеоларингостробоскопията е незаменим метод за обективна интерпретация на вибраторните отговори при различни патологични състояния. Тя е перфектна възможност за съхранение, демонстрация и динамична оценка на ефикасността на проведеното консервативно или оперативно лечение.

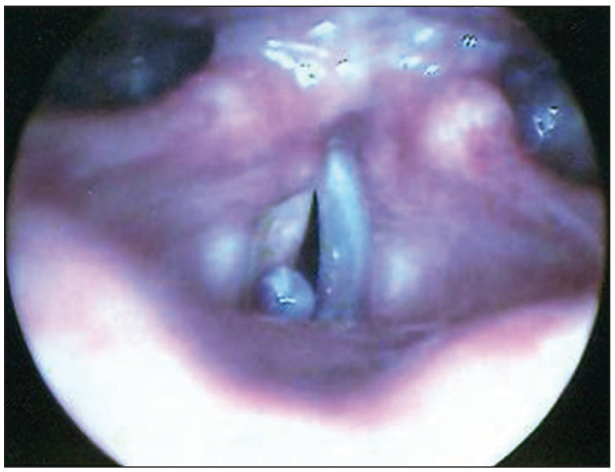

Фиг. 1. Жена на 54 г. възраст с полипус ларингис

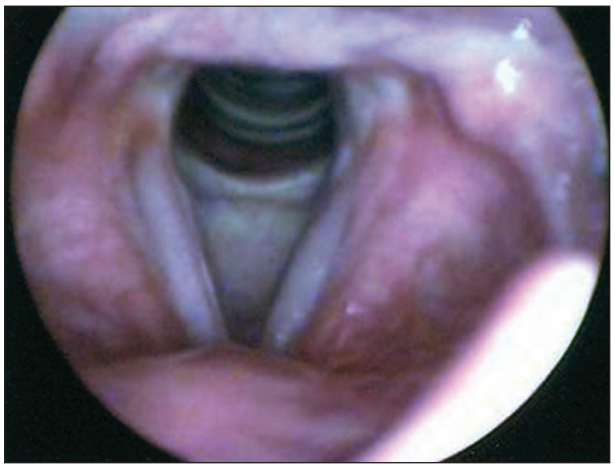

Фиг. 2. Същата жена 3 месеца след операцията

Литература:

1. Каров Ив. Диагностични възможности на стробоскопията, лицевата томография и микроларингоскопията при нодозни образувания, прекарценози и рак на глотисния регион на гръкляна, к. дис., 1990, Пловдив
2. Максимов Ив. Основи на фониатрията. Мед. и физкултура, 1983
3. Wendler J. Stroboscopy.J. Of voice 1992, 6 ,149-544
4. Barth V., Die lupenstroboscopy. HNO (Berlin) 1977, 25, 35-38
5. Bless D. et all. Videostroboscopic evaluation of the larynx. Ear Nose and Throat J., 1987, vol. 66
6. Stemple. J. Clinical voice pathology.San Diego,1995 Sing. Publ. Group.
7. Hirano M. Clinical examination of voice.New York, Springer-Verlag. 1981.

За кореспонденция:

2850 Петрич
ул. „Христо Смирненски“ 10
Мобилен тел.: 0898 606 384