КОЛЯННА ОСТЕОАРТРОЗА - ЕТИОПАТОГЕНЕЗА, КЛИНИЧНА КАРТИНА И СОБСТВЕН ОПИТ В ЛЕЧЕНИЕТО

Евелин Хайвазов[1], Мариана Алберт[2], Цветелина Патлиджанска[3]

[1]МБАЛ „Доверие“ – София
[2]МК „Йорданка Филаретова“, МУ - София
[3]МЦ „Д-р Хайвазов“

OSTEOARTHROSIS OF THE KNEE - PATHOGENESIS, DIAGNOSIS AND OWN EXPERIENCE IN TREATMENT

Evelin Hayvazov[1], Mariana Albert[2], Tsvetelina Patlidzhanska[3]

[1]Department of Orthopedics and Traumatology, Hospital „Doverie“ - Sofia
[2]Medical College „Yordanka Filaretova“, Medical University - Sofia
[3]Medical Center „Dr. Hayvazov“

РЕЗЮМЕ

Цел: *Целта на настоящото проучване е проследяване и анализиране на резултатите от физиотерапевтичното лечение на пациенти с колянна остеоартроза, на които е извършена артроскопска процедура.*

Материал и методи: *Броя на проследените пациенти е 30. Средна възраст - 68,2г. /от 55 до 77 г./. От тях - 24 жени и 6 мъже. Среден период на проследяване - 6,47г. Всички проследени случаи са с втора, трета степен на увреда по Kellgren-Lawrence и с втора, трета степен по Outerbrige. Артроскопските оперативни техники включват: дебридман, абразио на ставния хрущял, частична синовектомия, частична хофектомия, менисцектомии – медиална или латерална, микрофрактуриране. Консервативното лечение продължава след операцията, с отбременяване на крайника и постепенно натоварване – придвижване с патерици. След сваляне на конците се назначават физиорехабилитационни процедури. Медикаментозната терапия включва: хондропротектори, НСПВС, антикоагуланти, приемани през устата, непосредствено след операцията и вътреставни апликации – хиалуронова киселина, и PRP.*

Резултати*: Според резултатите, които отчетохме по Knee Injury and Osteoarthritis Outcome Score (KOOS), 22 пациенти - 73%, трайно подобриха ДЕЖ за 36 месеца. VAS за болката показа дългосрочна ремисия средно за 28 месеца, със*

ABSTRACT

Aim: *The aim of this study is to monitor and analyze the results of the physiotherapy treatment of patients with osteoarthritis of the knee who have undergone an arthroscopic procedure.*

Materials and methods: *The number of follow-up patients was 30. Their average age was 68.2 years. Twenty-four of them were women and 6 men. The average follow-up period was 6.47 years. All follow-up knees had a second- to third-degree damage based on the Kellgren Lawrence radiological classification and a second to third degree based on the Outerbrige classification for cartilage damage. The arthroscopic surgical techniques included - debridement, articular cartilage abrasion, partial synovectomy, partial hoffectomy, meniscectomy - medial or lateral, microfracturing. Conservative treatment continued after surgery with limb sparing and gradual exercise - walking with crutches. After the sutures were removed physiorehabilitation procedures were prescribed. Medication therapy included chondroprotectors and non-steroidal anti-inflammatory drugs, and anticoagulants taken orally immediately after surgery and intra-articular applications - hyaluronic acid and PRP.*

Results: *According to the Knee Injury and Osteoarthritis Outcome Score (KOOS), 22 patients, 73%, have continuously improved their daily activities and lifestyle for 36 months. VAS for pain showed a long-term remission for 28 months on average, with values above 7. The functional condition of the knees tested - volume of movement - flexion over 100 degrees*

стойности >7. Функционалното състояние на изследваните колена се възстанови и запази при 23 пациенти за целия период на изследването – flexia$_{KC}$ >100^0. Само 2 колена, 6% от всички изследвани, са ендопротезирани.

Изводи:

1. Ранният артроскопски дебридман удължава времето на ремисия на остеоартрозните колена;

2. Необходим е индивидуален подход във физиорехабилитационното лечение след операцията;

3. Комплексното лечение на симптомите на артрозата на колянната става гарантира дългосрочен успех.

Ключови думи: о*стеоартроза, колянна остеоартроза, артроскопия, дебридман*

was recovered and retained in 23 patients throughout the study period. Only 2 knees, 6% of all, needed endoprostheses.

Conclusions:

1. The early arthroscopic debridement prolongs the remission of osteoarthritis.

2. Individual approach in physiotherapy rehabilitation after surgery is needed.

3. Complex treatment of the symptoms of knee joint arthrosis ensures long-term success.

Keywords: *osteoarthrosis, osteoarthrosis of the knee, arthroscopy, debridement*

УВОД

Остеоартрозата (ОА) на колянната става е хронично, дегенеративно, невъзпалително заболяване, характеризиращо се със загуба на ставен хрущял и с вторични промени в подлежащата кост.

Проучвания от 1996 г. доказват остеоартрозни промени на колянната става при 9,6% от мъжете и 18% от жените, на възраст до 60 г. В Европа колянната остеоартрозата засяга 13% от жените и 8% от мъжете. В САЩ, 2004г., разходите за колянно ендопротезиране, по повод ОА, възлизат на 14 млд. долара (3).

Етиология.

1. Наследственост и пол.

Rubacky (1976) за пръв път обсъжда наследствеността в остеоартрозните промени (11). Според Turner (1977), жените след 54 г., страдат повече от ОА, поради хормонални промени и постменопаузално затлъстяване (15).

2. Промяна в ставната механика.

Причините могат да са лошо алиниране на скелета на крайника (12) или незначителна разлика в дължините на крайниците (7).

3. Травми.

При фрактури на костите на колянната става, особено при многофрагментните, със загуба на костна субстанция, се получава нарушена биомеханика на ставата и бързи артрозни промени.

4. Затлъстяване.

Невъзможността ставния хрущял да запази своята цялост, поради повишените изисквания към него, води до образуване на микрофрактури. Микрофрактурирането, съчетано с хронично натоварване, разпространява фрактурата на хрущяла по цялата му дебелина до субхондралната кост.

Патогенеза.

Ранния дегенеративен процес е фокален. Хрущялът се разнищва, появяват се узури. Протеогликаните намаляват. Молекулярната им верига се разкъсва, увеличава се съотношението хондроитин/кератин сулфат (14). Първоначално малките фокални лезии постепенно нарастват, до степен, че цялата дебелина на ставния хрущял може да бъде разрушена (1,2,4). Хондралните лезии достигат субхондриума.

При засягане на субхондралната кост в хондралния дефект, се обособява кръвен съсирек. Намиращите се в съсирека мезенхимни клетки започват трансформация във фиброцити и много малко хондроцити. Процесът трае 3-6 седмици. Огромно количество растежни фактори се освобождават и участват във възстановителния процес (8,9,10). На мястото на хондралната лезия се образува нова тъкан, с преобладаване на фиброцити в нея. Тя няма качествата на нормална хрущялна тъкан и ако натоварването продължи, започва процес на пролиферация на костната тъкан, образуване на остеоифити и субхондрална склероза. Фиброзният хрущял постепенно изчезва, костта се оголва и се получават допиращи се една до друга оголени костни повърхности - „Kissing Lesion" (снимка 1*)*.

Хрущяла на менискусите търпи подобни промени. Появяват се множество пукнатини, разнищва се и се откъсват части от него. В зоната на натоварването менискусът екструзира. Появява се вторичен синовит, с пролиферация на сино-

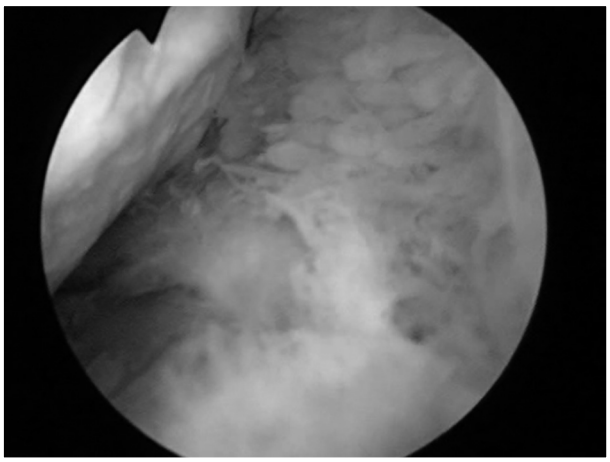

Снимка 1. Kissing Lesion

виални въси и хиперпродукция на синовиална течност. Оста на натоварване на крайника излиза извън контура на ставата. Съсредоточаването на голяма тежест в малка зона, предизвиква значителната остеофитоза в същата област.

Симптоми.

Трите основни симптома на ОА на коляното са болка, сутрешна скованост и загуба на ставна подвижност.

Болката е вследствие, загубата на гладка артикулираща повърхност и възпаление на надкостницата.Появяват се крепитации, когато ставата се движи. При покой болката намалява.

МАТЕРИАЛ И МЕТОДИ

Обект на изследването са 30 пациенти - 24 жени и 6 мъже, на възраст от 55 до 77 години (средна възраст - 68,2 г.), при които конвенционалното лечение -медикаментозна терапия, имобилизация, физиорехабилитация, не е дало резултат и е приложен терапевтичен план, включващ артроскопска процедура, с последваща физиорехабилитация.

30-те клинични случаи са базирани на наблюдения на пациенти, оперирани в МБАЛ „Доверие" от един оператор и провели физиорехабилитационни процедури в МЦ „Д-р Хайвазов", в периода 2008-2015 г. Средния период на проследяване е 6,47 г.

Освен клиничната картина – болка, скованост и оток в ставата, обективно пациентите бяха оценени рентгенологично по класификацията на Kellgren-Lawrence. Всички пациенти бяха с първа, втора и трета степен на ставни промени. 9 - с първа степен, 15 - с втора степен и 6 - с трета степен.

Артроскопска оценка на лезиите на ставния хрущял беше направена по класификацията на Outerbridge. Осем от пациентите бях с втора степен, а 22 бяха с трета степен – снимка 2.

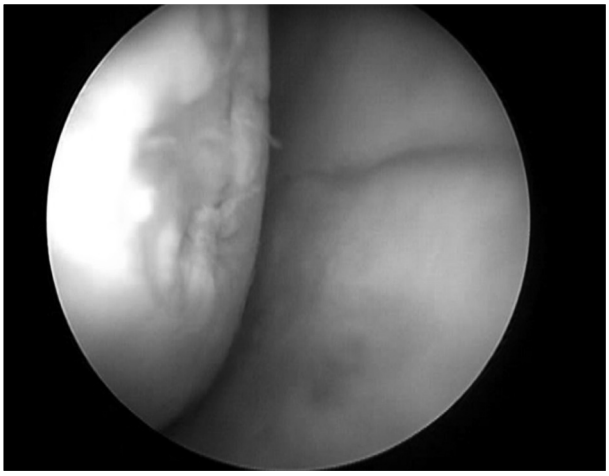

Снимка 2. Хондропатия 3-та степен

Артроскопската процедура включва абразио на ставния хрущял, частична минесцектомия, частична синовектомия, частична хофектомия и ставен дебридман.

Абразиото е процедура, чрез която по механичен път с артроскопски инструменти, наречени шейвъри, се премахва част от некротичния хрущял – снимка 3.

Снимка 3. Хондропатия 3-та степен – абразио

Част от увредения менискус се премахва с артроскопски ножици и шейвинг, за да се отстрани дразненето и увредата на ставния хрущял – снимки 4 и 5.

Откъснати парчета от ставния хрущял и менискусите образуват т. нар. ставни мишки – снимка 6, които плуват свободни в ставата, увреждат подлежащия и надлежащия ставен хрущял и възпаляват синовията и хофата.

Изваждането на ставните мишки става артроскопски със съответния артроскопски инструментариум – ножици и щипки – снимка 7.

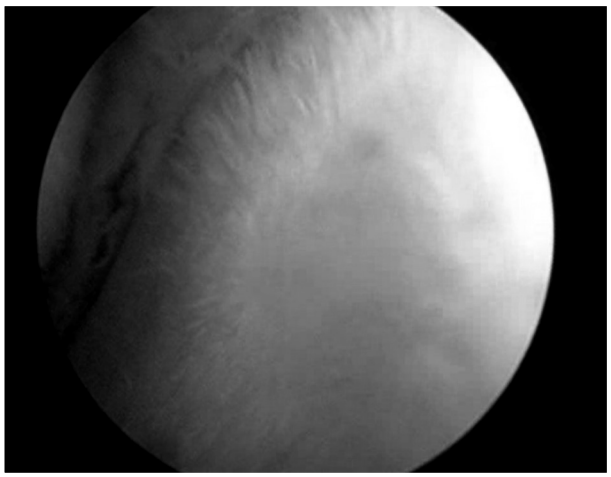

Снимка 4. Скъсан менискус

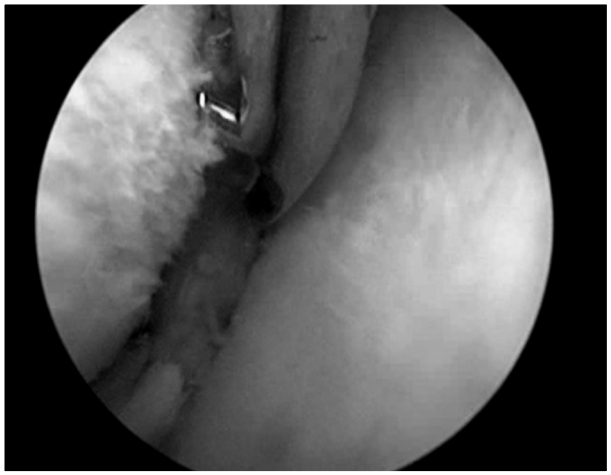

Снимка 5. Скъсан менискус

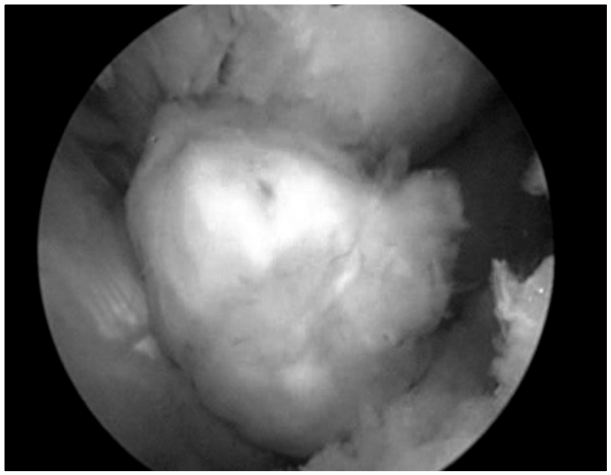

Снимка 6. Ставна мишка

Дебридмънта е процедура, която включва в себе си лаважа на ставата, шейвинга, абразиото, частичната синовектомия, хофектомия, екстирпация на ставни мишки.

Всички пациенти бяха хоспитализирани за 3 дни. Интраоперативно на всеки от тях бе поставен аспирационен дренаж, който бе свален

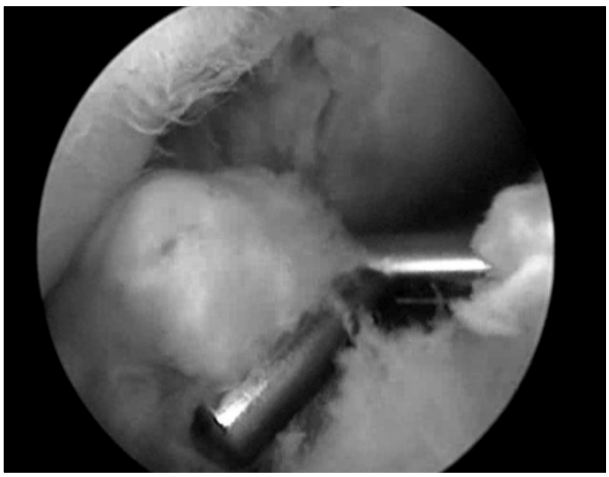

Снимка 7. Ставна мишка – изваждане

на следващия ден. Всички бяха вертикализирани на следващия ден, като рехабилитационната програма предвижда ходене с патерици за 15 дни. От 1-я до 5-я ден крайника не се натоварва по оста си, от 5-я до 10-я ден започва частично натоварване на крака, като придвижването продължава с две патерици и от 10-я до 15-я ден ходенето е с една патерица. Веднага след изкарване от операционната се започва криотерапия върху превръзката, която продължава 5-7 дни, с времетраене от 10 мин. до 2 ч., 3-4 пъти на ден. Първия ден след операцията се включват общоразвиващи упражнения при отбременено положение. Втори следоперативен ден - общоразвиващи и изометрични упражнения, лека, бавна и плавна флексия на колянната става с помощта на артромот. Упражненията се изпълняват 2 пъти на ден – сутрин и следобед, по 2 часа.

След свалянето на конците, 10-ти - 12-ти ден, се провеждат процедури с нтерферентен ток – 10 дни по 15 мин./ден, НИМП – 10 дни по 15 мин./ден и ЛФК (Клетка на Роше и уреди).

РЕЗУЛТАТИ

След завършване на лечебния курс, според Knee Injury and Osteoarthritis Outcome Score (KOOS), 22 пациенти - 73%, трайно подобриха ДЕЖ за 36 месеца. VAS за болката показа дългосрочна ремисия средно за 28 месеца, със стойности >7. Функционалното състояние на изследваните колена се възстанови и запази при 23 пациенти за целия период на изследването - flexia $_{кс}$>100^{0}. Само 2 колена - 6% от всички изследвани, са ендопротезирани.

ДИСКУСИЯ

Над 80% от съвременното третиране на проблемите от травматичен, дегенеративен и въз-

палителен характер в колянната става се решават чрез артроскопско лечение. Методът на лечение при ОА се избира според степента на хондромалацията. Временното облекчение на оплакванията след дебридман на ставата при хондромалация II и III ст., води до статистически по-добри клинични резултати. Над 65% от болните усещат облекчаване за много дълъг период от време (5,6,13). Над 85% от пациентите редовно правят физиотерапевтични процедури два пъти в годината.

ИЗВОДИ

1. Ранния артроскопски дебридман удължава времето на ремисия на остеоартрозните колена;
2. Необходимо е да се прилага индивидуален подход във физио-рехабилитационното лечение след операцията;
3. Комплексното лечение на симптомите на артрозата на колянната става гарантира дългосрочен успех.

ЛИТЕРАТУРА

1. Goldring MB. The role of the chondrocyte in osteoarthritis, Arthritis Rheum 2000; 43:1916 – 26.
2. Howell DS.Pathogenesis of osteoarthritis.Am J Med 1986; 80:24-8.
3. Install& Scott, Surgery of the Knee2012.
4. Lee P, Rooney P, Sturrock R, Kennedy A, Dick W. The etiology and pathogenesis of osteoarthrosis: a review. Semin Arthritis Rheum 1974; 189 – 218.
5. Linschoten N, Johnson C. Arthroscopic debridement of knee joint arthritis: effect of advancing articular degeneration. J. South OrthopAssoc 1997; 6: 25-36.
6. MacLaren AC, Blokker CP, FowlerPJ, Roth JN, Rock MG. Arthroscopic debridement of the knee for osteoarthrosis. Can J Surg 1991; 34:595-8.
7. Maquet P., A. Van de Berg, J. Simonet: Femoro – tibial weight bearing areas. J.B.J.S., 57-A, 766, 1975.
8. Ng KW, Romas E,Donnan L, Findlay DM. Bone biology BailliereClinEndocrinol Met 1997; 11:1-22.
9. Reddi A. Role of morphogenetic proteins in skeletal tissue engineering and regeneration. Nat Biotechnol 1998; 16:247–52.
10. Rodan GA. Introduction to bone biology. Bone 1992; 13:S3–S6.
11. Rubacky G.E.: Inheritable chondromalacia of the patella.J.B.J.S., 45-A, 1685, 1963.
12. Smillie I.S.: Osteochondritisdissecans. Livingstone, L., 1960.
13. Sprague N. Arthroscopic debridement for degenerative knee joint disease.ClinOrthop 1981; 160:118-23.
14. SurenaNamdari, MD, MSc, Stephan G. Pill, MD. MSPT, Samir Mehta, MD, Orthopedic secrets, 4-th edition.
15. Turner R.H., R. Matza, Y. I. Hamati: Geometric and anametric total knee replacement. in: Total knee replacement, by A.A. Savastano, Appleton-Century-Crofts, NY, 1980.

Адрес за кореспонденция:
Цветелина Патлиджанска
Студент, спец. „Рехабилитатор"
МК „Йорданка Филаретова"
МУ – София,
e-mail: idjans@mail.bg