ФОНАТОРНИ РЕЗУЛТАТИ ПРИ ГОВОРНА РЕХАБИЛИТАЦИЯ СЛЕД ЛАРИНГЕКТОМИЯ С ГЛАСОВА ПРОТЕЗА

Николай Сапунджиев, Лора Никифорова, Асен Асенов

УС по УНГ болести, Катедра по неврохирургия и УНГ болести, Факултет „Медицина“, Медицински университет – Варна

SPEECH REHABILITATION AFTER TOTAL LARYNGECTOMY WITH VOICE PROSTHESES: PHONATORY RESULTS

Nikolay Sapundzhiev, Lora Nikiforova, Asen Asenov

TS of ENT Diseases, Department of Neurosurgery and ENT Diseases, Faculty of Medicine, Medical University of Varna

РЕЗЮМЕ

Съществуват различни начини за гласова рехабилитация след ларингектомия, като основно могат да бъдат разделени на естествени и апаратни (външни и хирургични). Техниките варират по степен на достъпност, успеваемост и вокални резултати. До въвеждането на хирургичните способи основен метод е бил езофагеалният говор, изискващ продължително обучение. Електроларинксът, който у нас все още традиционно се приема като основен метод на гласова рехабилитация след ларингектомия, генерира реч с ниска степен на разбираемост и механично звучене. Като златен стандарт в момента се приема имплантацията на гласова протеза в хирургически оформена трахеоезофагеална фистула (ТЕФ). Целта на проучването бе фониатричен анализ на гласовата продукция при аларингеален говор след трахеоезофагеална пункция (ТЕП) и имплантация на гласова протеза. Характеристиките на трахеоезофагеалната реч са сравнени с тези на езофагеалния говор. Получените резултати показват, че гласовата продукция след имплантация на гласова протеза превъзхожда в значителна степен езофагеалния глас по отношение средна продължителност на фонация с един въздушен болус, брой думи, произнесени с един болус и темпо и експресивност на речта.

Ключови думи: *аларингеален говор; качество на гласа; ларингектомия*

ABSTRACT

The approaches for voice rehabilitation after laryngectomy vary significantly, as they can be classified into natural and device-aided (external and surgical). The techniques differ in degree of accessibility, success and vocal results. Until the introduction of surgical methods, esophageal speech was the mainstay of rehabilitation. It is associated with long training period with questionable success. The electrolarynx, which in our country is still traditionally accepted as the main method of voice rehabilitation after laryngectomy, generates speech with a low degree of intelligibility and mechanical sound. The implantation of a voice prosthesis in a surgically shaped tracheoesophageal fistula is currently accepted as the gold standard. The aim of the study was phoniatric analysis of voice production in alaryngeal speech after tracheo-oesophageal puncture and implantation of a voice prosthesis. The characteristics of tracheoesophageal and oesophageal speech are compared. The obtained results show that the voice production after implantation of a voice prosthesis significantly exceeds the oesophageal voice in terms of average duration of phonation with one air bolus, number of words uttered with one bolus, and the pace and expressiveness of speech.

Keywords: *speech, alaryngeal, voice quality, laryngectomy*

ВЪВЕДЕНИЕ

Загубата на глас след пълна ларингектомия е сериозен проблем, постулиран още преди извършването на първите пълни ларингектомии от Billroth (6,9,11). През годините са приложени множество начини за гласова рехабилитация с различни степени на достъпност и успеваемост (8). До въвеждането на хирургичните способи основен метод е бил езофагеалният говор (2,3). Като златен стандарт в момента се приема имплантацията на гласова протеза в трахеоезофагеална фистула (ТЕФ) (7,10). Целта на настоящото проучване бе да се анализират основни фонологични характеристики на говора чрез трахеоезофагеална пункция (ТЕП) и гласова протеза и да се сравнят с тези при езофагеален говор.

МАТЕРИАЛИ И МЕТОДИ

В проучването са включени 51 пациенти след ларингектомия (47 мъже, 4 жени, средна възраст 61,5±7,99 (41-94 години), при които е извършена трахеоезофагеална фистулизация и имплантиране на гласова протеза от два клинични центъра – Отделение по УНГ болести на УМБАЛ „Пловдив" АД и Клиника по УНГ болести, УМБАЛ „Св. Марина", Варна.

От всеки пациент е получено стандартното за двете болници информирано съгласие. Проучването е одобрено от Комисия по етика на научните изследвания (КЕНИ) на Медицински университет „Проф. д-р П. Стоянов" – Варна (протокол 026-14/23.05.2017).

Анализирани бяха основни фонологични характеристики на трахеоезофагеалния говор. Получените показатели бяха сравнени с тези при пациенти със субституционален езофагеален говор (фиг. 1).

Записите бяха осъществени с две техники. Директният запис се осъществяваше чрез Olympus LS-12 Linear PCM Recorder в тихо помещение. Разстоянието до микрофоните бе около 30 см от устните на пациента. Записът бе направен при честота на семплиране 44,1 kHz, 16 bit и съхранен във WAVE-формат (Waveform Audio File Format; .wave, .wav). При втория метод записите бяха правени с нестандартизирани видеорекордери. Впоследствие бяха конвертирани и ресемплирани до посочения по-горе формат. Анализът на аудиофайлове бе извършен със софтуера Sopran 1.0.26 for Windows (Tolvan Data 2009-2020, compiled 29.02.2020). Първоначално бяха нулирани сегментите с говор от изследователя. Фразите между две поемания на болус въздух/вдишвания бяха маркирани ръчно. При пациентите с езофагеален глас бе отчитано всяко прекъсване за инсуфлиране на въздух в хранопровода. При пациентите с ларингеална протеза бе отчитано всяко прекъсване за инспириум. При съмнение бе правено сравнение с видеозаписи-

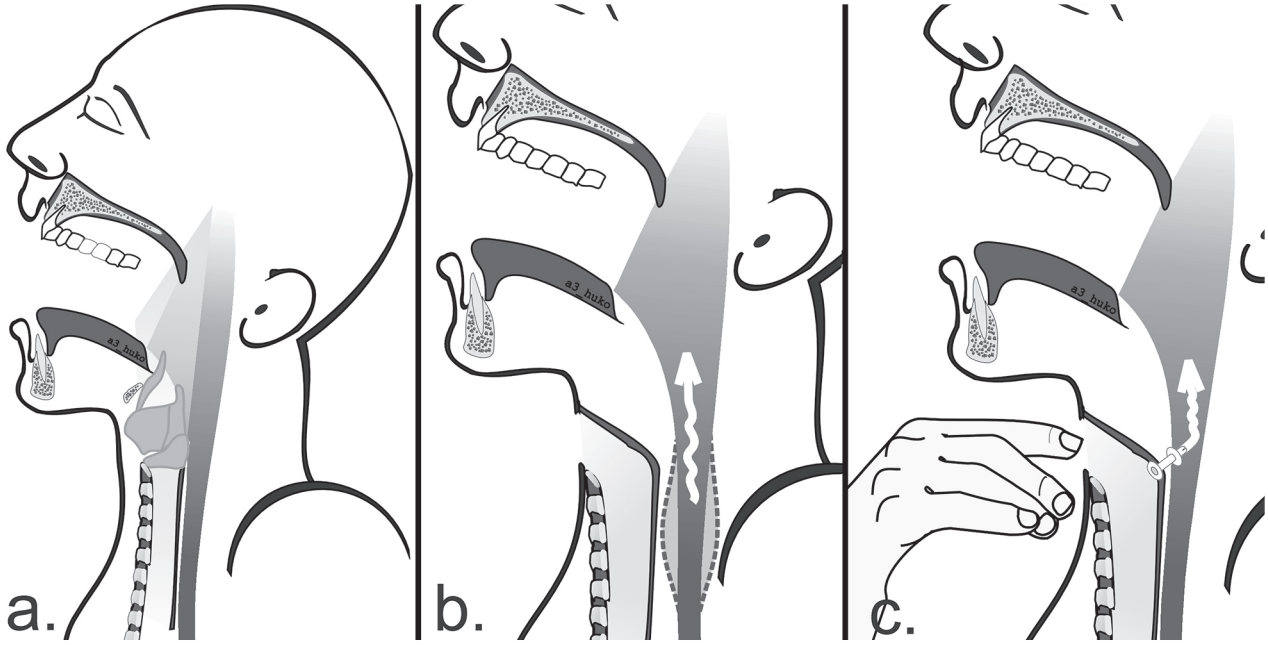

Фиг. 1. Принципи на езофагеалния говор и фонацията с гласова протеза: a) схема на нормална анатомия на ларинкса в ГДП; b) състояние след ларингектомия с дефинитивна сепарация на дихателни и храносмилателни пътища – езофагеален говор – изтласканият от хранопровода въздух индуцира вибрации на неохипофаринкса; c) фонация с гласова протеза – въздушната струя при експириум предизвиква трептения на стените на неохипофаринкса

те. Измерванията на фонаторните блокове бе извършено със софтуера, изброяването на думите за отделните блокове бе направено от изследователя. Отчетени бяха продължителност на фонация/говор и брой произнесени думи с един въздушен болус.

РЕЗУЛТАТИ

Средната продължителност на фонация при пациенти с езофагеален говор с един въздушен болус е 1,12±0,53 секунди, минимална продължителност 0,4 секунди, максимална продължителност 1,99 секунди. При пациенти с ларингеална протеза средната продължителност на фонация с един инспириум е 13,1±7,23 секунди, минимална продължителност 1,21 секунди, максимална продължителност 20,13 секунди (фиг. 2).

Пациентите с езофагеален говор средно произнасят 2,58 (1-5) думи с един болус въздух. Пациентите с гласова протеза произнасят 16,74 (1-50) думи при един инспириум (6,5 пъти повече) (фиг. 3). Един пациент от групата с ТЕП използва автоматичен пневматичен вентил. При него броят думи, произнесени с един инспириум, е 10,3.

Темпото на говор е средно 1,54 думи за секунда при пациенти с езофагеален говор и 2,01 думи за секунда при пациенти с гласова протеза (1,3 пъти повече). Пациентът с гласова протеза и автоматичен пневматичен вентил произнася 1,51 думи за секунда. Продължителността на ефективна фонация с единичен въздушен болус е статистически по-висока при използване на гласова протеза в сравнение с езофагеален говор (p=0.0003) (фиг. 4).

ДИСКУСИЯ

Съществуват множество методики за вокална рехабилитация след ларингектомия. Езофагеалният говор е бил в основата на гласовата рехабилитация след тотална ларингектомия до въвеждането на хирургичните методи през осемдесетте години на XX век (3). Основният механизъм за фонация при този тип говор е сходен на този при еруктация. За да осъществи езофагеален говор, пациентът трябва да въведе въздух в горната част на хранопровода. Обучението е дълъг процес, изискващ продължителна работа с

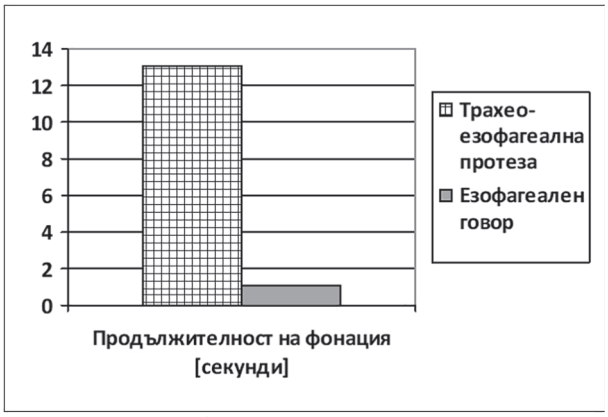

Фиг. 2. Продължителност на фонация с трахеоезофагеална протеза и езофагеален говор с един въздушен болус, p=0.0003

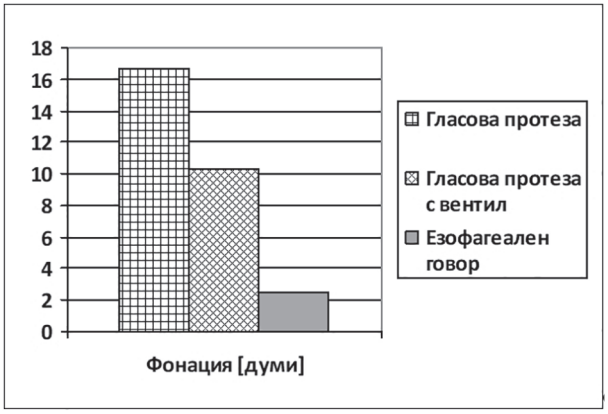

Фиг. 3. Брой думи с един въздушен болус с трахеоезофагеална протеза (с управление с пръст и с автоматичен вентил) и езофагеален говор, p=0.01

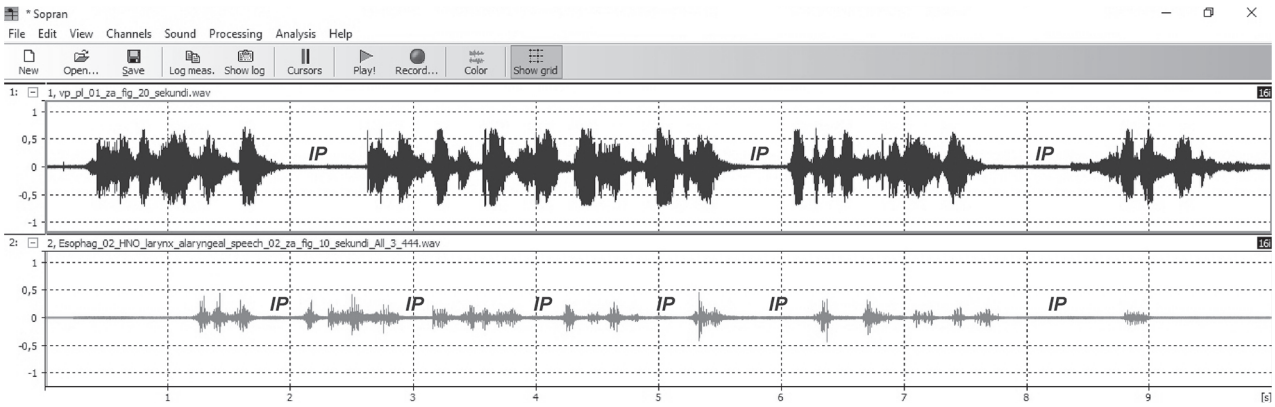

Фиг. 4. Сравнително представяне на фонаторната крива при пациент с ТЕП и гласова протеза (горе) и пациент с езофагеален говор (долу). Фразите между паузите за поемане на въздух (IP – intake pauses) са значително по-дълги и речта е много по-динамична и ефикасна при пациента с гласова протеза

логопед. Според различни авторски екипи между 14% и 76% от ларингектомираните пациенти успяват успешно да развият езофагеален говор, като причините за тази широка вариация не са съвсем изяснени (5). Този вид субституционален говор се определя като дрезгав, груб и нисък. Това се дължи на физичните качества на грубите мукозни повърхности, които вибрират, и на изменения резонансен тракт, в който звукът се модулира. Езофагеалният говор се характеризира с кратка продължителност и непостоянна фраза поради много малкия въздушен резервоар в хранопровода. Въздушният обем, който може да побере хранопроводът, е между 40-80 cm^3 – достатъчно за изговарянето на 6-7 срички (12).

За златен стандарт в момента се приема имплантацията на гласова протеза в хирургически оформена ТЕФ. Като изключим апаратните методи, тази методика е лесно изпълнима, с добре проучен нискорисков профил, технически може да бъде обезпечена по различни начини и осигурява добри и бързи резултати по отношение на вокалната дейност и качеството на живот при приемливи рискове и нужда от допълнителни грижи за пациентите. Множество проучвания установяват по-добра разбираемост на речта, постигната чрез ТЕФ и протеза. Като основен фактор за това се посочва наличието на по-голямо количество въздух в белите дробове в сравнение с горните отдели на хранопровода. Пациентите с ТЕП и гласова протеза могат да произнесат до 25-30 думи без прекъсване (поемане на въздух) в сравнение с 2,8-6,3 думи при най-добре владеещите езофагеален говор (1,13). Пациентите с отлично владеене на езофагеален говор са в състояние да произнесат 85 до 120 думи за минута. И двата показателя се отнасят за английски език. Говорът чрез трахеозофагеален шънт и протеза се отличава с известна мелодичност, като тоновият му диапазон обхваща 7-8 полутона. При проследяваните от нас пациенти с езофагеален глас средната им речева продукция е 92,1 думи/минута. Това ги поставя в групата на „виртуозите“, които имат речева продукция 85 до 120 думи за минута (13). Дори на този фон можем да приемем, че разликата в гласовата продукция с езофагеален говор и тази с гласова протеза (124,2 думи на минута) при говорещи български език пациенти показва предимствата (134%) на аларингеалния говор с ТЕП и протеза в сравнение с езофагеалния. Гласовата продукция с ТЕП и протеза е сходна с тази на говорещ здрав пациент от около 120 думи на минута.

Използването на автоматичен пневматичен вентил за говор с ТЕП и гласова протеза без използване на ръцете се оказва фактор, влошаващ някои показатели. Речевата продукция с подобен вентил е 90,7 думи на минута. Този резултат е сходен с речевата продукция с езофагеален глас и отстъпва значително на тази с ТЕП при използване на пръст за управление на отварянето и затварянето на стомата за инспириум и фонация (73%). Обяснението за това изглежда се крие в необходимостта от допълнително начално експираторно усилие за затваряне на клапата, което отнема и време, и обем въздух.

Значителни са вариациите в гласовата продукция между пациентите в нашата група с ТЕП и гласова протеза. С тази форма на аларингеален говор пациентите произнасят средно 16,8±13,4 (3,2-50) думи с един инспириум. Това се дължи основно на усилието за започване на фонация (съпротивление на неохипофаринкса и на протезата, конфигурация и тонус на мускулатурата) и на пулмоналната функция, която често е значително увредена в тази група пациенти поради съпровождащи заболявания като ХОББ.

ИЗВОД

Гласовата продукция при български ларингектомирани пациенти след ТЕП и имплантация на гласова протеза превъзхожда езофагеалния глас по отношение средната продължителност на фонация с един въздушен болус, брой думи, произнесени с един болус и темпо и експресивност на речта. Не трябва да се подценява ролята на електроларинкса както като временно средство за гласова комуникация в постоперативния период след ларингектомия, така и като дефинитивна методика на гласова рехабилитация, която не крие рискове от усложнения.

ЛИТЕРАТУРА

1. Dedo, H. H. (1990). Tracheoesophageal Voice Rehabilitation after Total Laryngectomy. In Surgery of the larynx and trachea (pp. 350–372). Decker; Sales and distribution U.S., Mosby.
2. Dwivedi, R., Jallali, N., Chisholm, E., Kazi, r, Clarke, P., Rhys-Evans, P., & Elmiyeh, B. (2010). Surgical voice restoration after total laryngectomy: An overview. Indian Journal of Cancer, 47(3), 239. https://doi.org/10.4103/0019-509X.64707
3. Elmiyeh, B., Dwivedi, R. C., Jallali, N., Chisholm, E. J., Kazi, R., Clarke, P. M., & Rhys-Evans, P. H. (2010). Surgical voice restoration after total laryngectomy: An overview. Indian

Journal of Cancer, 47(3), 239–247. https://doi.org/10.4103/0019-509X.64707

4. Elving, G. J., van der Mei, H., Busscher, H., van Weissenbruch, R., & Albers, F. (2003). Influence of different combinations of bacteria and yeasts in voice prosthesis biofilms on air flow resistance. Antonie Van Leeuwenhoek, 83(1), 45–55. https://doi.org/10.1023/a:1022952712257
5. Gates, G. A., Ryan, W., Cooper, J. C., Lawlis, G. F., Cantu, E., Hayashi, T., Lauder, E., Welch, R. W., & Hearne, E. (n.d.). Current status of laryngectomee rehabilitation: I. Results of therapy. American Journal of Otolaryngology, 3(1), 1–7. https://doi.org/10.1016/s0196-0709(82)80025-2
6. Gussenbauer, C., & Billroth, T. (1874). Ueber die erste durch Th. Billroth am Menschen ausgeführte Kehlkopf Exstirpation und die Anwendung des künstlichen Kehlkopfes.
7. Lewin, J. S., Baumgart, L. M., Barrow, M. P., & Hutcheson, K. A. (2017). DEVICE LIFE OF THE TRACHEOESOPHAGEAL VOICE PROSTHESIS REVISITED. JAMA Otolaryngology-- Head & Neck Surgery, 143(1), 65–71. https://doi.org/10.1001/jamaoto.2016.2771
8. Lorenz, K. J. (2017). Rehabilitation after total laryngectomy-A tribute to the pioneers of voice restoration in the last two centuries. In Frontiers in Medicine (Vol. 4, Issue JUN). Frontiers Media S.A. https://doi.org/10.3389/fmed.2017.00081
9. Matev, B., Asenov, A., Stoyanov, G. S., Nikiforova, L. T., & Sapundzhiev, N. R. (2020). Losing One's Voice to Save One's Life: A Brief History of Laryngectomy. Cureus, 12(6), e8804. https://doi.org/10.7759/cureus.8804
10. Op de Coul, B. M., Hilgers, F. J., Balm, A. J., Tan, I. B., van den Hoogen, F. J., & van Tinteren, H. (2000). A decade of postlaryngectomy vocal rehabilitation in 318 patients: A single Institution's experience with consistent application of provox indwelling voice prostheses. Archives of Otolaryngology--Head & Neck Surgery, 126(11), 1320–1328. https://doi.org/10.1001/archotol.126.11.1320
11. Schwartz, A. W. (1978). Dr. Theodor Billroth and the first laryngectomy. Annals of Plastic Surgery, 1(5), 513–516.
12. Singer, M. I., & Blom, E. D. (1980). An endoscopic technique for restoration of voice after laryngectomy. The Annals of Otology, Rhinology, and Laryngology, 89(6 Pt 1), 529–533. https://doi.org/10.1177/000348948008900608
13. Snidecor, J. C., & Curry, E. T. (1959). Temporal and pitch aspects of superior esophageal speech. The Annals of Otology, Rhinology, and Laryngology, 68, 623–636. https://doi.org/10.1177/000348945906800302

Адрес за кореспонденция:
доц. д-р Н. Сапунджиев
УМБАЛ „Св. Марина“ – Варна
бул. „Хр. Смирненски“ 1
Варна, 9010
e-mail: n.sapundzhiev@gmail.com