A18F-FDG PET/CT ПРИ ПАТОЛОГИЧНИ ФРАКТУРИ ОТ МНОЖЕСТВЕН МИЕЛОМ

Таня Стоева, Марина Дянкова, София Чаушева, Живка Данчева, Цветелина Йорданова, Борислав Чаушев, Анелия Клисарова

Клиника по нуклеарна медицина и метаболитна терапия, УМБАЛ „Св. Марина"- Варна
Катедра по образна диагностика, интервенционална рентгенология и лъчелечение, Медицински университет – Варна

18F-FDG PET/CT IN PATHOLOGICAL FRACTURES FROM MULTIPLE MYELOMA

Tanya Stoeva, Marina Dyankova, Sofia Chausheva, Zhivka Dancheva, Tsvetelina Yordanova, Borislav Chaushev, Aneliya Klisarova

Clinic of Nuclear Medicine and Metabolic Therapy, St. Marina University Hospital, Varna
Department of Diagnostic Imaging, Interventional Radiology, and Radiation Therapy, Medical University of Varna

РЕЗЮМЕ

Увод/Цел: *Множественият миелом (ММ) е злокачествено заболяване на плазматичните клетки, характеризиращо се с неконтролируемата им пролиферация в костния мозък, водеща до разрушаване на костите. При ММ взаимодействието между злокачествените плазматични клетки и костната микросреда води до остеокластна костна деструкция, намалена функция на остеобластите и блокиране на възстановяването на костите. Този дисбаланс заедно с намалена костна минерална плътност и свързаните с лечението фактори, като лечение с глюкокортикоиди, може да доведе до фрактури. Целта на нашето проучване бе да оценим характеристиките, разпределението и честотата на патологичните фрактури при пациенти с диагностициран мултиплен миелом.*

Материали и методи: *Анализирахме ретроспективно лабораторните изследвания и резултатите на 29 пациенти с общо 45 ПЕТ/КТ изследвания, при които бяха установени патологични фрактури - 16 (55,18%) мъже и 13 (44,82%) жени. На база осреднените стойности на SUVmax бе изследвана корелацията им с лабораторните резултати и клиничният стадий.*

Резултати и обсъждане: *Разпределението по локализация на патологичните фрактури бе, както следва: прешлени - 12 (41,37%), ребра - 9*

ABSTRACT

Introduction/Purpose: *Multiple myeloma (MM) is a malignant disease of plasma cells, characterized by their uncontrolled proliferation in the bone marrow, leading to bone destruction. In MM, the interaction between malignant plasma cells and the bone microenvironment leads to osteoclast bone destruction, reduced osteoblast function, and blockage of bone regeneration. This imbalance, together with decreased bone mineral density and treatment-related factors such as glucocorticoid therapy, can lead to MM fractures. The aim of our study was to evaluate the characteristics, distribution, and frequency of pathological fractures in patients diagnosed with multiple myeloma.*

Materials and methods: *We retrospectively analyzed the laboratory tests and the results of 29 patients with a total of 45 PET/CT tests, which revealed pathological fractures in 16 (55.18%) men and 13 (44.82%) women. Based on the mean values of SUVmax, the correlation with both laboratory results and clinical stage was examined.*

Results and discussion: *The distribution of pathological fractures by location was as follows: vertebrae: 12 (41.37%), ribs: 9 (31.03%), clavicles: 2 (6.9%), humerus: 2 (6.9%), femurs: 2 (6.9%), pubic bones: 2 (6.9%). In 14 (48.28%) patients, one pathological fracture was found, and in 15 (51.72%), two or more were found as well. In the comparison, no significant correlation was found between laboratory values (hemoglobin, lactate*

(31,03%), клавикули - 2 (6,9%), хумеруси - 2 (6,9%), фемури - 2 (6,9%), пубисни кости - 2 (6,9%). При 14 (48,28%) пациенти бе установена една патологична фрактура, а при 15 (51,72%) - две и повече. При проведеното сравнение не се установи значима корелация между лабораторните стойности (хемоглобин, лактат дехидрогеназа, креатинин и алкална фосфатаза) и стойността на SUVmax при патологичните фрактури при пациентите насочени за стадиране (p-value - 0,9932). При проведеното сравнение не се установи значима корелация между клиничния стадий и стойността на SUVmax при патологичните фрактури (p-value - 0,9840).

Заключение: *От проведеното проучване установихме, че най-често патологични фрактури се срещат в областта на прешлените. Не беше установена корелация между клиничния стадий, лабораторните резултати (хемоглобин, лактат дехидрогеназа, креатинин и алкална фосфатаза) и стойностите на SUVmax при патологичните фрактури. Проведеното проучване е ретроспективно и базирано на малка кохорта пациенти. Не можем да сме сигурни дали нашите заключения са приложими в други или по-големи кохорти. Необходими са още проучвания, за да потвърдят нашите открития.*

Ключови думи: *мултиплен миелом, 18F-FDG, ПЕТ/КТ, SUVmax, патологична фрактура*

dehydrogenase, creatinine, and alkaline phosphatase) and the value of SUVmax in pathological fractures in patients referred for staging (p-value = 0.9932). In the comparison, no significant correlation was found between the clinical stage and the value of SUVmax in pathological fractures (p-value = 0.9840).

Conclusion: *The study found that the most common pathological fractures are in the vertebrae. No correlation was found between the clinical stage, laboratory results (hemoglobin, lactate dehydrogenase, creatinine, and alkaline phosphatase), and SUVmax values in pathological fractures. The study was retrospective and based on a small cohort of patients. We cannot be sure whether our conclusions are applicable to other or larger cohorts. More research is needed to confirm our findings.*

Keywords: *multiple myeloma, 18F-FDG, PET/CT, SUVmax, pathological fracture*

УВОД

Множественият миелом (ММ) е злокачествено заболяване на плазматичните клетки, характеризиращо се с неконтролируемата им пролиферация в костния мозък, водеща до разрушаване на костите. Пет до седем нови случая се откриват на 100 000 души годишно в Съединените щати, което представлява 1% от всички случаи на карциноми и 10% от всички случаи на злокачествени хематологични заболявания (8). Основната клинична проява на множествения миелом е костното ангажиране - остеолитична деструкция и/или дифузна остеопения. Остеолитични костни лезии могат да бъдат открити при приблизително 80% от пациентите при презентация на заболяването. Най-често срещаните първоначални симптоми са астеноадинамия и болка по костите. При приблизително 75% от пациентите се открива анемия, която допринася за чувството на умора. При ММ взаимодействието между злокачествените плазматични клетки и костната микросреда води до остеокластна костна деструкция, намалена функция на остеобластите и блокиране на възстановяването на костите. Този дисбаланс заедно с намалена костна минерална плътност и свързаните с лечението фактори, като лечение с глюкокортикоиди, може да доведе до фрактури в ММ. При диагностициране на заболяването патологични фрактури се срещат в 30% от случаите (10). В проучване на Saad et al. (11) се съобщава, че 43% от пациентите в III стадий (класификация на Durie&Salmon), подложени на стандартната терапията с бифосфонати, са получили поне една патологична фрактура по време на проследяване от 25 месеца.

ЦЕЛ/МАТЕРИАЛИ И МЕТОДИ

Целта на нашето проучване бе да оценим характеристиките, разпределението и честотата на патологичните фрактури при пациенти с диагностициран мултиплен миелом. Ретроспективно бяха разгледани 75 пациенти с проведени общо

98 ПЕТ/КТ изследвания в Клиниката по нуклеарна медицина и метаболитна терапия към УМБАЛ „Св. Марина“ ЕАД – Варна, в периода 2014-2021 г. по повод стадиране, проследяване на ефекта от лечение или при съмнение за прогресия/рецидив на заболяването. Изследванията бяха осъществени на „Phillips Gemini TF“ ПЕТ/КТ след правилна подготовка на пациентите, клиничен преглед, информирано съгласие, инжектиране на необходимата доза 18F-FDG за получаване на качествен образ и време на натрупване 60-90 минути. Интерпретацията на ПЕТ/КТ образите бе осъществена от специалисти по нуклеарна медицина по два метода: полуколичествена оценка с измерване стойност на SUVmax в зоната с най-интензивно натрупване на радиофармацевтика и качествена чрез визуална оценка.

РЕЗУЛТАТИ

Анализирахме ретроспективно лабораторните изследвания и резултатите на 29 пациенти с общо 45 ПЕТ/КТ изследвания, при които бяха установени патологични фрактури - 16/29 (55,18%) мъже и 13/29 (44,82%) жени. За потвърждаване на находките беше използвана корелация с други конвенционални образни методи (рентгенография, компютърен томограф и магнитнорезонансна томография). Средната възраст на пациентите бе 61,28 години (45-76 години). При диагностицирането разпределението на пациентите според стадия въз основа на Международната система за стадиране (ISS) бе, както следва: I кл. ст. - 3/29 (10.34%), II кл. ст. - 6/29 (20.69%), III кл. ст. - 20/29 (68.97%). Според вида на секретирания парапротеин бяха установени 20 пациенти с IgG kappa (68.97%), 2-ма пациенти с IgA lambda (6.9%), 1 с IgA kappa (3.45%), 3-ма с леки вериги kappa (10.34%), 2-ма с леки вериги lambda (6.9%) и 1 пациент с несекретиращ мултиплен миелом (3.44%). Пациентите бяха разпределени в две групи - 12/29 (41,38%) насочени за стадиране (baseline PET) с новооткрити фрактури и 17/29 (58,62%) - за проследяване на ефекта от лечение или при съмнение за прогресия/рецидив на заболяването (без baseline PET) с фрактури, установени при откриване на заболяването. Разпределението по локализация на патологичните фрактури бе, както следва: прешлени - 12/29 (41,37%), ребра - 9/29 (31,03%), клавикули - 2/29 (6,9%), хумеруси - 2/29 (6,9%), фемури - 2/29 (6,9%), пубисни кости - 2/29 (6,9%). При 14/29 (48,28%) пациенти бе установена една патологична фрактура, а при 15/29 (51,72%) - две и повече. Изчислената средна максимална стандартизирана стойност на поглъщане на радиофармацевтика (SUVmax) при пациентите, насочени за стадиране, беше 4.1 (±SD - 2,49), която бе приета за cut-off стойност. Въз основа на тези изчисления пациентите бяха поделени на две групи – 4-ма пациенти със SUVmax над 4.1 и 8 пациенти със SUVmax под 4.1. На база тази стойност и представените лабораторни изследвания беше проучена корелацията между SUVmax на патологичните фрактури и лабораторните стойности, като за норма на хемоглобин (Hb) бяха приети стойностите 120-140g/l при жени, 140-160g/l при мъже, норма на лактат дехидрогеназа (LDH) - 140-280 U/L, креатинин в серум - 44-134 μmol/l, и алкална фосфатаза (AF) – жени - под 105 U/I, мъже - под 120 U/I (табл. 1):

При проведеното сравнение не се установи значима корелация между лабораторните стойности (хемоглобин, лактат дехидрогеназа, креатинин и алкална фосфатаза) и стойността на SUVmax при патологичните фрактури при пациентите, насочени за стадиране (p-value - 0,9932).

При общата група от пациенти (насочени за стадиране, проследяване на ефекта от лечение или при съмнение за прогресия/рецидив на заболяването) изчислената средна максимална стандартизирана стойност на поглъщане на ра-

Табл. 1 Разпределение на пациентите според SUVmax и лабораторните резултати

Лабораторни резултати	**SUVmax>4,1**	**SUVmax<4,1**	
Нормален Hb	2	5	7
Нисък Hb	2	3	5
Нормално LDH	2	3	5
Ниско LDH	2	5	7
Повишен креатинин	2	2	4
Нормален креатинин	2	6	8
Повишена АФ	1	2	3
Нормална АФ	3	6	9
	16	32	48

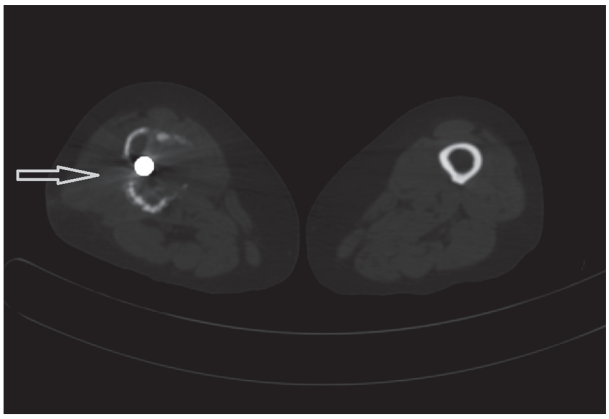

Фиг. 1. Патологична фрактура на десен фемур с поставена алопластика

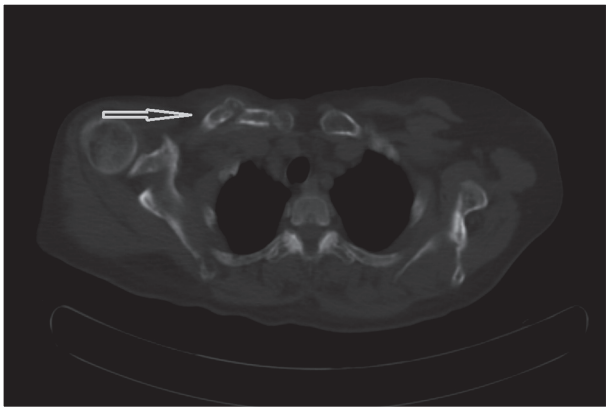

Фиг. 2. Патологична фрактура на дясна клавикула

диофармацевтика (SUVmax) бе 3,79 (2,5-10,5 ±SD-1,87), която бе приета за cut-off стойност. Въз основа на тези изчисления пациентите бяха поделени на две групи - 13 пациенти със SUVmax над 3.79 и 16 със SUVmax под 3.79. В табл. 2 е представена корелацията на клиничния стадий по ISS и стойността на SUVmax:

Табл. 2 Разпределение на пациентите според SUVmax и лабораторните резултати

Клиничен стадий	**SUVmax>3,79**	**SUVmax<3,79**	
ISS I	2	1	3
ISS II	4	2	6
ISS III	14	6	20
	20	9	29

При проведеното сравнение не се установи значима корелация между клиничния стадий и стойността на SUVmax при патологичните фрактури (p-value - 0,9840).

ОБСЪЖДАНЕ

Патологичните фрактури значително намаляват качеството на живот и са свързани с намалена преживяемост. Гръбначният стълб е най-често засегнатата област на скелета. Традиционните образни методи като рентгенография и компютърната томография (КТ) играят много важна роля в диагностика и диференциация на състояния, включващи костни фрактури (5), но не винаги е възможно да се разграничат фрактурите на злокачествени от доброкачествени (4). Костната сцинтиграфия е широко използвана в скрининг на скелетни метастази, но костното сканиране остава позитивно в продължение на много години след фрактурата и разликата за естеството й може да бъде оценена трудно (9). Позитронно-емисионна томография (ПЕТ), използваща аналог на глюкоза (18F-FDG), е широко използван метод за диагностика и стадиране на злокачествени заболявания (6). Като интегрирана система, комбинираща ПЕТ и КТ в едно изследване, е доказано, че е полезен инструмент за подобряване на диагностичните показатели на злокачествените новообразувания (1). Въпреки че пространствената разделителна способност на ПЕТ може да не е така впечатляваща както други модалности за изобразяване, неговата чувствителност е неоспоримо висока (3). По отношение на повишената фиксация на 18F-FDG тя винаги се наблюдава при злокачествени фрактури, но не и при фрактурите, причинени от остеопороза. Друго предимство на ПЕТ за идентифициране на злокачествено заболяване е относително лесният процес на количествен анализ. Най-често срещаният параметър на ПЕТ за количествено определяне на фиксацията е максималната стандартизираната стойност на поглъщане (SUVmax), което е съотношението на концентрацията на получената от сканирането радиоактивност към концентрацията на инжектираната радиоактивност в цялото тяло. Към момента не съществува общ консенсус относно граничната стойност на SUVmax за разграничаване на злокачествеността от доброкачествеността с 18F-FDG ПЕТ/КТ. Bredella et al (2008 г.) (2) отчитат чувствителността, специфичността, позитивната и негативната предиктивна стойност и точността на 18F-FDG ПЕТ/КТ при диференциацията меж-

ду доброкачествени и злокачествени вертебрални фрактури съответно като 86%, 83%, 84%, 71% и 92%. Стойностите на SUVmax на злокачествени фрактури (среден SUVmax: 3,9 ± 1,52) са значително по-високи от тези от доброкачествени фрактури (средно SUVmax: 1,9 ± 0,97), но няма статистическа разлика по отношение SUVmax между остри и хронични доброкачествени фрактури. Проучване, докладвано от Kato et al (2003 г.) (9), показва, че FDG-ПЕТ може да бъде полезен метод за ранно разграничаване между остри доброкачествени и метастатични фрактури, където бенигнените не показват значително поглъщане на 18F-FDG (SUVmax) - варира между 0,2 и 1,1. Zhuang et al (2003 г.) (12) съобщават, че при травматична фрактура или ортопедична интервенция може да се види рязко увеличено натрупване на FDG, като SUVmax варира от 1,1 до 2,4 (средна стойност = 1,7). Тази констатация обаче не е вероятно да остане за повече от 3 месеца при нормални обстоятелства. Ако фрактурата не се върне към нормалното фиксиране на 18F-FDG до 3 месеца, това може да означава злокачествено ангажиране или остеомиелит. В това проучване 18F-FDG ПЕТ/КТ демонстрира по-висока чувствителност, но по-ниска специфичност в сравнение с ЯМР с по отношение на диференциацията между доброкачествени и злокачествени фрактури на прешлени. Също така се забелязва, че 18F-FDG ПЕТ/КТ не демонстрира никакво поглъщане или само леко повишена фиксация при остеопоротичните фрактури (SUVmax: 1,7-4,9; средна стойност: 2,9±1,0), докато по-високият метаболизъм често отразява злокачествени процеси (SUVmax: 2.6-9.3; средна стойност: 5.0±1.8). Независимо от стойността на SUVmax бива забелязано, че моделът на фиксация на 18F-FDG е много различен между злокачествени и доброкачествени фрактури. При злокачествените поглъщане на 18F-FDG се наблюдава най-вече в областта на костния мозък с относително висок SUVmax, а моделът на натрупване е нодуларен, с форма на корда (cord-shaped) или неправилен. Относно доброкачествени фрактури най-често се наблюдава поглъщане на FDG като ивици в областта на кортикалната кост или прилежащата мека тъкан около фрактурата, но рядко се открива в костния мозък. Подобна находка може да се обясни с различната фрактурна формация и патологични процеси, протичащи в нея. Доброкачествената фрактура се причинява от екзогенен процес и по този начин се отразява моделът на натрупване като възпалителната реакция по фрактурната линия. Злокачествената фрактура се дължи на метастази, които са причинили костното разрушаване и моделът на FDG отразява техните характеристики. Следователно по отношение на отграничаването на злокачествени фрактури от ПЕТ/КТ с 18F-FDG, моделът на поглъщане на 18F-FDG също трябва да се вземе предвид в допълнение към стойността на SUVmax. Освен това в проучването на He et al (2018 г.) (7) при хетерогенна група от онкологично болни се предлага оптимална гранична стойност на SUVmax за разграничаване на лезиите на злокачествени от доброкачествени да се приема за 3.45, като тази стойност има чувствителност 82.9% и специфичност на 77,8% за идентифициране на злокачествено заболяване. Mulligan et al (2011 г.) (11) провеждат проучване, за да се определи дали 18F-FDG ПЕТ/КТ сканирането може да се използва да се направи разлика между стари и нови патологични фрактури на гръбначния стълб при пациенти с миелом, както и за определяне дали има такива комбинация от ПЕТ/КТ и МРТ находки, които могат да показват предстояща фрактура на гръбначния стълб. Изследват 26 пациенти (598 вертебрални нива) с общо 134 фрактури на прешлените тела - 27 са определени за остри/подостри патологични поради активен миелом, 1 е определена за нова, но поради остеопороза и 106 биват определени като стари. Средният SUVmax при остра/подостра патологична фрактура е 2,9 с диапазон от 1,1 до 4,3. Старите фрактури имат среден SUVmax от 1,6 с диапазон от 0,6 до 3,1. Комбинацията от дифузен или мултифокален МРТ модели и SUV >3,5 се наблюдава на 7 нива, всички с изключение на едно с нови патологични фрактури. Като заключение съобщават, че ПЕТ/КТ SUV >3.2 само може да се използва при пациенти с миелом, за да се прави разлика между стари и нови патологични фрактури, точно както е съобщено при други видове пациенти с онкологични заболявания. Комбинацията от SUV >3.5 и МРТ находки на дифузно или мултифокално ангажиране на тялото на прешлен изглежда, че има възможност да отграничи предстояща фрактура.

ЗАКЛЮЧЕНИЕ

От проведеното проучване установихме, че най-често патологични фрактури се срещат в областта на прешлените. Изчислената средна максимална стандартизирана стойност на поглъщане на радиофармацевтика (SUVmax) при патологични фрактури бе 3,79 (2,5-10,5). Не беше установена корелация между клиничния стадий, лабораторните резултати (хемоглобин, лактат де-

хидрогеназа, креатинин и алкална фосфатаза) и стойностите на SUVmax при патологичните фрактури. Проведеното проучване е ретроспективно и базирано на малка кохорта пациенти. Не можем да сме сигурни дали нашите заключения са приложими в други, или по-големи кохорти. Необходими са още проучвания, за да потвърдят нашите открития.

ЛИТЕРАТУРА

1. Abo-Sheisha, D. M., & Badawy, M. E. (2014). The diagnostic value of PET/CT in recurrence and distant metastasis in breast cancer patients and impact on disease free survival. The Egyptian Journal of Radiology and Nuclear Medicine, 45(4), 1317–1324. https://doi.org/10.1016/j.ejrnm.2014.07.006
2. Bredella, M. A., Essary, B., Torriani, M., Ouellette, H. A., & Palmer, W. E. (2008). Use of FDG-PET in differentiating benign from malignant compression fractures. Skeletal Radiology, 37(5), 405–413. https://doi.org/10.1007/s00256-008-0452-5\
3. Chen, H., Niu, G., Wu, H., & Chen, X. (2016). Clinical Application of Radiolabeled RGD Peptides for PET Imaging of Integrin αvβ3. Theranostics, 6(1), 78–92. https://doi.org/10.7150/thno.13242
4. Cicala, D., Briganti, F., Casale, L., Rossi, C., Cagini, L., Cesarano, E., Brunese, L., & Giganti, M. (2013). Atraumatic vertebral compression fractures: differential diagnosis between benign osteoporotic and malignant fractures by MRI. MUSCULOSKELETAL SURGERY, 97(S2), 169–179. https://doi.org/10.1007/s12306-013-0277-9
5. Even-Sapir E. (2005). Imaging of malignant bone involvement by morphologic, scintigraphic, and hybrid modalities. Journal of nuclear medicine : official publication, Society of Nuclear Medicine, 46(8), 1356–1367.
6. Freebody, J. (2014). 2-deoxy-2-(18F)fluoro-D-glucose positron emission tomography/computed tomography imaging in paediatric oncology. World Journal of Radiology, 6(10), 741. https://doi.org/10.4329/wjr.v6.i10.741
7. He, X., Zhao, L., Guo, X., Zhao, L., Wu, J., Huang, J., Sun, L., Xie, C., & Chen, H. (2018). Differential diagnostic value of 18F-FDG PET/CT for benign and malignant vertebral compression fractures: comparison with magnetic resonance imaging. Cancer Management and Research, Volume 10, 2105–2115. https://doi.org/10.2147/cmar.s168374
8. Ishida T, Dorfman H. Plasma cell myeloma in unusually young patients: a report of two cases and review of the literature. Skeletal Radiol 1995; 24:47- 51
9. Lipton, A., Uzzo, R., Amato, R. J., Ellis, G. K., Hakimian, B., Roodman, G. D., & Smith, M. R. (2009). The Science and Practice of Bone Health in Oncology: Managing Bone Loss and Metastasis in Patients With Solid Tumors. Journal of the National Comprehensive Cancer Network, 7(Suppl 7), S-1-S-29. https://doi.org/10.6004/jnccn.2009.0080
10. Riccardi A, Gobbi P, Ucci G, et al. Changing clinical presentation of multiple myeloma. Eur J Cancer 1991; 27:1401–1405
11. Saad F, Lipton A, Cook R, Chen YM, Smith M, Coleman R. Pathologic fractures correlate with reduced survival in patients with malignant bone disease. Cancer 2007; 110:1860–1867
12. Zhuang, H., Sam, J. W., Chacko, T. K., Duarte, P. S., Hickeson, M., Feng, Q., Nakhoda, K. Z., Guan, L., Reich, P., Altimari, S. M., & Alavi, A. (2003). Rapid normalization of osseous FDG uptake following traumatic or surgical fractures. European Journal of Nuclear Medicine and Molecular Imaging, 30(8), 1096–1103. https://doi.org/10.1007/s00259-003-1198-x

Адрес за кореспонденция:
д-р Таня Стоева
Клиника по нуклеарна медицина и метаболитна терапия,
УМБАЛ „Св. Марина“- Варна
бул. „Христо Смирненски“ 1
Варна, 9010
e-mail: Tanya.Stoeva@mu-varna.bg